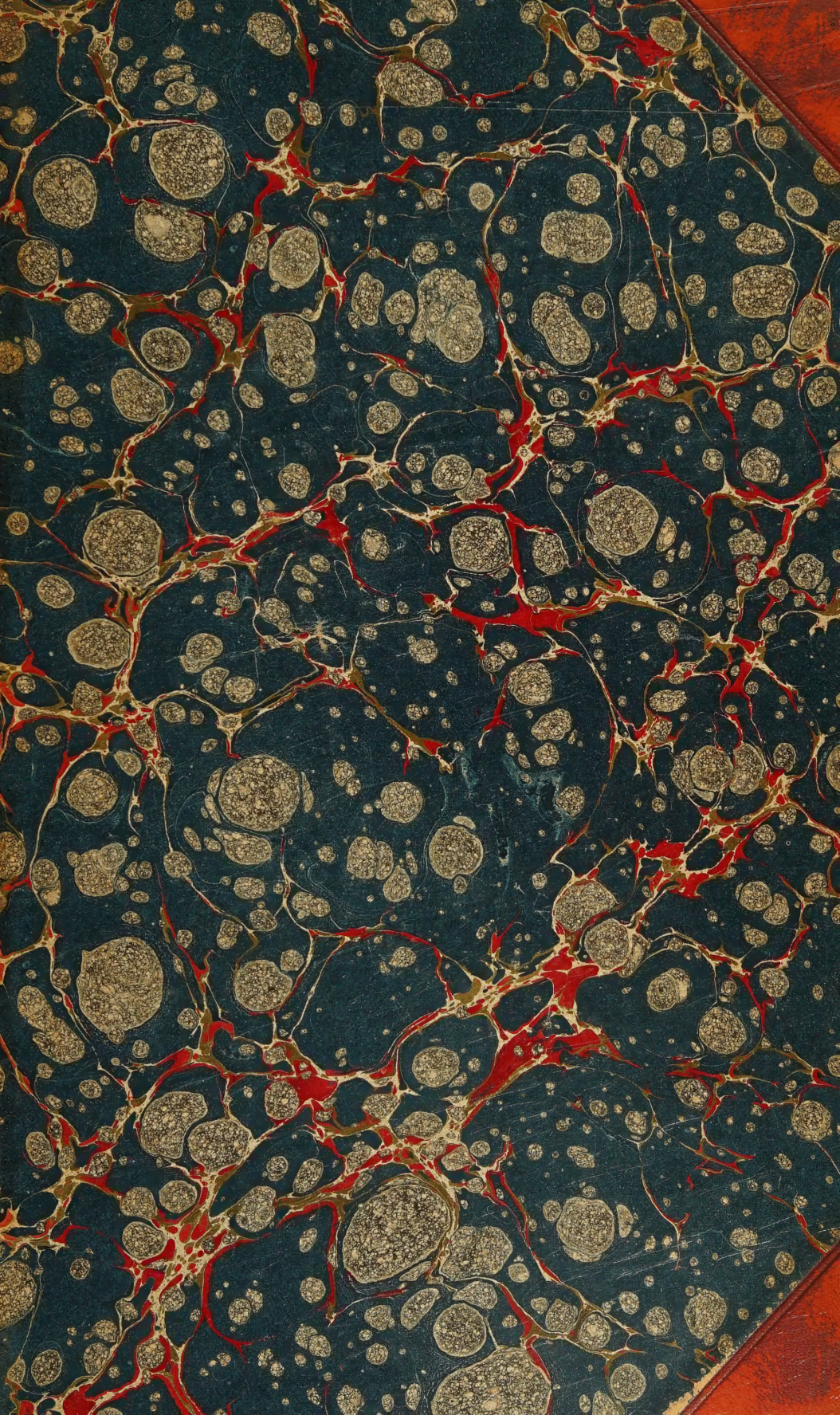

BIBLIOTHECA · BOSTONIENSIS · MEDICINAE
SERVAT · ET · DOCET
FVNDATA
MDCCLXX
EX DONO
John W. Farlow, M.D.

27.D.311.

Zur Differentialdiagnose

von

Dermatosen und Lues

bei den

Schleimhauterkrankungen

der

Mundhöhle und oberen Luftwege

mit besonderer Berücksichtigung der Hautkrankheiten

als Teilerscheinungen.

Von

Dr. Gottfried Trautmann

in München.

WIESBADEN.

Verlag von J. F. Bergmann.

1903.

BOSTON MEDICAL
MAY 19 1904
LIBRARY.

4313

Nachdruck verboten.
Uebersetzungen, auch ins Ungarische, vorbehalten.

Vorwort.

Die nachfolgende Arbeit hat ihren Entstehungsgrund in meinem eigenen persönlichen Bedürfnis, im Besitze eines litterarischen Hilfsmittels zu sein, welches gewisse, in der Mundhöhle und in den oberen Luftwegen vorkommende Krankheiten, speziell die von Dermatosen abhängigen, von der Lues, soweit es möglich ist, abgrenzt. Bei diesen Prozessen spielt die Verwechslungsmöglichkeit und der Verdacht auf Lues häufig eine so grosse Rolle, dass in nicht seltenen Fällen in dubio letztere als bestehend angenommen wird.

Die folgende Schrift will also keineswegs darauf Anspruch erheben, einem allgemeinen Bedürfnis in erschöpfender Weise abzuhelfen. Der Grund der Veröffentlichung liegt nur darin, dass es, wie mir scheint, vielleicht manchem Collegen erwünscht sein könnte, in dieser Materie litterarische Hinweise und seine Aufmerksamkeit bei der Diagnose auch auf erstere hingelenkt zu erhalten. Man vergisst ja so leicht, dass es eine Reihe anderer Krankheiten gibt, die der Lues oft so ähnlich sehen, und häufig bedarf es nur der Erinnerung an die Existenz dieses oder jenes Krankheitsbildes, um die richtige Diagnose zu stellen und Lues auszuschliessen.

Die nachstehenden Auseinandersetzungen sind im Wesentlichen eine Zusammenstellung alles einschlägigen Materials, das, in der Litteratur, in Lehrbüchern, Monographien und Zeitschriftenabhandlungen weithin zerstreut, oft nur mit Mühe aufgefunden werden konnte und das bis jetzt nicht die allgemeinste Aufmerksamkeit auf sich gezogen hat. An den einschlägigen Stellen habe ich selbst beobachtete Fälle eingeflochten.

München, Dezember 1902.

Dr. Gottfried Trautmann.

Digitized by the Internet Archive
in 2026

https://archive.org/details/zurdifferentiald0000drgo

Inhalts-Uebersicht.

I. TEIL. Seite

Litteratur und Fälle 3

Lichen ruber planus 3

Tabelle 8

Erythema exsudativum multiforme 9

Tabelle 11

Erythema nodosum 11

Herpes; Herpès récidivant Fournier 12

Medicinalintoxicationen 15

Antipyrin;

Pemphigus 16

Eccema 20

Impetigo herpetiformis 20

Psoriasis vulgaris 21

Lupus erythematodes 22

Tabelle 27

Lupus vulgaris 27

Tuberculose 28

I. Papuloese Enantheme 31

Lichen ruber planus 31

Verwechslung mit Lues 31

Symptomatologie 34

Lichenpapel 35; Entstehung der Plaques 35;

Formen und Arten der Plaques 36

Mundhöhle mit Ausnahme der Zunge 36;

Zunge 37;

Entwicklung der Zungenlichenelemente 39;

Entwicklungsstadien der Schleimhautlichenplaques 40

Wangenschleimhaut 40;

Zunge 42;

Diagnostik 43

I. bei primärem und coexistierendem Hautexanthem 43;

typische und nicht typische Exantheme 44;

II. bei primärem Schleimhautlichen 45;

III. bei solitärem Schleimhautlichen 52;

Seite

II. Aus vesiculaeren, exsudativen Prozessen hervorgegangene Erosionen, Plaques, Exulcerationen 53

Erythema exsudativum multiforme. Erythema nodosum; Herpes; Medicinalintoxicationen. Pemphigus; Eccema; Impetigo contagiosa, Impetigo Bockharti, Impetigo vulgaris Unna; Impetigo herpetiformis.

A. Erythema exsudativum multiforme 53

Verwechslung mit Lues 53

Erythema exsudativum multiforme bei Luetischen 56

Symptomatologie 59

Erythema exsudativum multiforme der Haut 61.

Grundelement 61.

Formenentwicklung 62.

Erythema exsudativum multiforme der Schleimhaut 63.

Blasen, Erosionen, Ulcerationen 64.

Knötchen, Geschwüre 65.

Flecke 66.

Diagnostik . . . . . , ... 66

I. bei primärem und coexistierendem Hautexanthem 66.

1) papulöse, erosive Formen 66.

2) vesiculöse, bullöse Formen 67.

begleitende Drüsenschwellungen 69.

Combination mit Lues 69.

Histologischer Befund 69.

II. Die Schleimhauterscheinungen (primär und solitär) 70.

1) Angina syph. erythematosa u. Eryth. exs. m. 70. 71.

2) Plaques muqueuses und Eryth. exs. m. 72. 73. 74.

3) luetische Erosionen und Eryth. exs. m. 74.

4) papulöse Formen der Lues u. des Eryth. exs. m. 75.

5) Ulcerationen 76.

B. Erythema nodosum 78

Verwechslung mit Lues 79

Symptomatologie 79

Diagnostik 80

C. Herpes. — Herpès récidivant Fournier 83

Verwechslung mit Lues 83

Symptomatologie 84

Entwicklungsstadien 84.

Begleiterscheinungen 86.

Herpesarten 86.

Allgemeine Pathologie 88.

I. einfache Erosion 88.

II. Erosionen des confluierenden Herpes 90.

III. papulöse Herpeserosion 91.

Seite

Herpes der Schleimhaut 91.
1) der recidivierende Herpes buccalis 92.
2) der nichtrecidivierende Herpes buccalis 93.
Diagnostik 94
1) Herpes genitalis recidivans 95.
2) Herpes buccalis recidivans 95.
D. Medicinalintoxicationen 98
Antipyrin 98
Verwechslung mit Lues 98
Symptomatologie und Diagnostik 99
E. Pemphigus 101
Verwechslung mit Lues 101
auf der Haut 101.
auf der Schleimhaut 102.
Symptomatologie 105
Diagnostik 107
F. Eccema 108
Verwechslung mit Lues 108
Symptomatologie 109
Diagnostik 110
G. Impetigo 111
I. Impetigo contagiosa Fox 111
II. Impetigo Bockharti 112
III. Impetigo (simplex) vulgaris-Unna 113
H. Impetigo herpetiformis 114
III. Parakeratotische Enantheme 119
Psoriasis vulgaris 119
Vorkommen 119
Verwechslung mit Lues 121
IV. Atrophische Enantheme 123
Lupus erythematodes 123
Verwechslung mit Lues 123
Symptomatologie 126
I. auf der Haut 126.
II. auf der Schleimhaut 126.
Entwickelungsstadien des L. e. auf den Schleimhäuten . . . 129
Histologie 131.
Diagnostik 132
V. Ulceröse Enantheme 136
Tuberculose 136
A. Lupus vulgaris der Schleimhaut 136
Verwechslung mit Lues 137
1. auf der Haut 137.
2. auf der Schleimhaut 138.

Seite

Symptomatologie 139
Diagnostik 139
B. Tuberculosis propria 141
Diagnostik 142

II. TEIL.

I. Die milienartigen Knötchen in der Gaumenraphe bei Neugeborenen 144
II. Stomatitis aphthosa 145
III. Stomatitis mercurialis 146
IV. Stomatitis ulcerosa oder Stomacace 148
V. Bednar'sche Aphthen 149
VI. Die Anginen 150
Fieber bei Anginen und Syphilis 150.
a. A. catarrhalis 153.
b. A. follicularis 156.
c. A. necrotica 156.
d. A. ulcerosa — Mackenzie 156.
e. acute ulceröse Streptococcenangina — Letulle 157.
f. A. cachectica 157.
g. A. mercurialis 157.
h. Tonsillarstomacace, Angine ulcero-membraneuse 158.
i. A. eroso-membranacea — König 158.
k. A. Vincenti 159.
VII. Stomatitis aphthosa epizoötica (Mundseuche, Maul- u. Klauenseuche) 161
VIII. Das benigne Pharynxgeschwür 162
IX. Ulcus septum nasi perforans. — Ulcus rotundum 163
X. Von den Zähnen abhängige Geschwüre 165
1. Das Dentitionsgeschwür während der ersten Zahnung.
2. Ulcera während der zweiten Zahnung.
3. Ulcerationen dentären Ursprungs im späteren Lebensalter.
XI. Ulcerationen bei Pertussis 166
XII. Traumatische Ulcerationen beim Laryngoskopieren 167
XIII. Die flüchtigen, gutartigen Plaques, die idiopathischen Schleimhautgeschwüre der Zunge, Lingua geographica, Landkartenzunge, Glossitis cachectica 167
XIV. Einfache Erosionen und erosive Geschwüre 169
XV. Stomatitis chronica squamosa Winternitz 171
XVI. Leukoplakie 171
XVII. Glossitis superficialis Moeller 172
Differentialdiagnose zwischen derselben und Landkartenzunge.
XVIII. Bälz'sche Krankheit, Cheilitis glandularis apostematosa, Myxadenitis labialis 173
XIX. Perlèche, Pourlèche, Angulus infectiosus, Faulecke 175

SCHLUSS 179
Allgemeine Schlussfolgerungen aus dem I. und II. Teil.

BOSTON MEDICAL
MAY 19 1904
LIBRARY

I. Teil.

Das Vorkommen von Papeln, Erosionen, Plaques, Ulcerationen im Bereich der Schleimhäute der Mundhöhle und oberen Luftwege ist ein Symptom der verschiedensten Krankheiten.

Die acuten Infectionskrankheiten, wie Scharlach, Masern etc., deren Haupterscheinungen sich auf die äussere Haut erstrecken, finden sich auch dort vor, wenngleich unter einem durch die physiologischen Eigentümlichkeiten der Schleimhaut modificierten Bilde.

Jedoch auch eine Reihe typischer Hauterkrankungen, die nicht in die Gruppe der eben genannten gehören, zeigt sich auf den erwähnten Schleimhäuten wieder und ebenfalls in einer Form, die den äusseren Efflorescenzen nicht gleichartig ist.

Weisen schon genug Hautkrankheiten als solche in ihren einzelnen Stadien grosse Aehnlichkeiten mit luetischen Exanthemen auf, so wird die darauf gegründete Verwechslungsmöglichkeit mit Syphilis noch eine viel grössere, wenn 1. Schleimhauterkrankungen den Hauterscheinungen nachfolgen, 2. mit solchen coexistieren, 3. primär oder 4. solitär auftreten, da diese Formen annehmen, die in noch viel höherem Grade mit den specifischen Affectionen in ihrem Aussehen übereinstimmen. Auf diese vier Gruppen beziehe ich mich bei der Abhandlung der einzelnen Krankheiten.

So kommt es, dass einmal die Schleimhauterkrankung für die fragliche Lues der Haut, besonders, wenn noch Genitalien und Lymphdrüsen ergriffen sind, gewissermassen die fälschliche Kontrollprobe für die Diagnose abgibt, und dass ein anderes Mal die syphilisähnliche Hauteruption für die mutmassliche Natur der Schleimhautaffection in gleichem Sinne den Ausschlag gibt.

Die dabei in Betracht kommenden Hautkrankheiten sind diejenigen, welche folgende Enantheme machen:

I. Papulöse: Lichen ruber planus.

II. Ausvesiculären, exsudativen Prozessen hervorgegangene Erosionen, Plaques, Exulcerationen: Erythema exsudativum multiforme; Erythema nodosum; Herpes; Medicinalintoxicationen, Pemphigus, Eccema; Impetigo contagiosa, Impetigo Bockharti, Impetigo vulgaris Unna; Impetigo herpetiformis.

III. Parakeratotische Enantheme: Psoriasis vulgaris.

IV. Atrophische: Lupus erythematodes.

V. Ulceröse: Lupus vulgaris und Tuberculose.

Ich habe im folgenden ca. 200 Fälle dieser Art aus der Litteratur zusammengestellt und 15 selbst gesehene angeführt, von denen zwei Herpes und eine Antipyrinintoxication meiner privaten Beobachtung entstammen, während ich die Erlaubnis zur Publication von einem Lichen ruber planus, einem Erythema exsudativum multiforme, einem Herpès récidivant Herrn Professor Hallopeau, médecin de l'hôpital Saint-Louis, Paris, von zwei Lichen ruber planus, zwei Erythema exsudativum multiforme, einem Lichen urticatus, zwei Herpes, einem fraglichen Lupus erythematodes Herrn Dr. Max Joseph, Berlin, Poliklinik für Hautkrankheiten, sowie von einem Erythema exsudativum multiforme Herrn Professor Litten, Direktor des städtischen Krankenhauses Gitschinerstrasse, Berlin, verdanke.

Allen diesen Herren sage ich an dieser Stelle für ihre mir erwiesene Liebenswürdigkeit meinen ergebensten Dank.

Litteratur und Fälle.

Sichtet man die in der Litteratur mitgeteilten Fälle von **Lichen ruber planus** der Schleimhaut, zu denen ich die drei selbst gesehenen hinzufüge, so lassen sich dieselben in die oben genannten Gruppen folgendermassen unterbringen:

1. Zur ersten Gruppe zählen die 4 Fälle:

Wilson (Journal of cutan. medic. and Diseases of the skin vol. III. No. X. Jul. 1869): Hauteruption 6 Monate vor dem Erscheinen der Plaques auf Wangenschleimhaut, Unterlippe, Zunge; Pospelow (Petersburger med. Wochenschr. No. 44, 1881): Hauteruption 5 Monate vor den Erscheinungen auf Wangenschleimhaut, Zunge, Gaumen; Thibierge (Des lésions de la muqueuse buccale dans le lichen plan. Annal. de dermat. 2e serie, t. VI., p. 65—76, 1885); Lang (Wien. Derm. Ges. Sitz. v. 23. I. 1901, Arch. f. Dermat. S. 429, 1901): Haut befallen 67 Tage vor dem Auftreten der Lichenplaques auf der Schleimhaut beider Wangen.

2. Die weitaus grösste Zahl stellt die zweite Gruppe, bei welcher Mundhöhlenerscheinungen und Hauteruption gleichzeitig bestanden. Es sind dies 44 Fälle:

Wilson 1869 (l. c.), 2 Fälle: Wangenschleimhaut, Unterlippe, Zunge; Wangenschleimhaut; Hutchinson (Lect. on Clinic surgery, pag. 211, London 1879): Zunge; Neumann (Allg. Wien. med. Zeit. No. 19, 1881): Wangenschleimhaut, Unterlippe, Zunge; Crocker (On affections of the mucous membranes in Lichen ruber vel Planus, Monatshefte für pract. Dermatol., Band I, No. 6, 1882): Wangenschleimhaut; Köbner (Berlin. klin. Woch. No. 33, 1884): Zunge, Wangenschleimhaut, Unterlippe; Thibierge (l. c. 1885): Wangenschleimhaut, Zunge; Makenzie (Journ. of cutan. and vener. Diseases. Vol. III, No. 41, 1885): Lippenschleimhaut; Pospelow (Vierteljahrsschr. für Dermat. und Syphilis, 1885), 4 Fälle: Wangenschleimhaut; Mayor et Poutry (Note sur les manifestations buccales de L. plan., Revue med. de la Suisse romande, No. 6, 1886), 2 Fälle:

Zunge und Wangenschleimhaut; Zunge; Touton (Casuistik zum L. pl. der Haut und Schleimh., Berlin. klin. Woch. No. 23, 1886): Wangenschleimhaut; Bender (Ueb. L. r. der Haut und Schleimhaut. Deutsche med. Woch. No. 39, 1887), 2 Fälle: Wangenschleimhaut, Zunge; Wangenschleimhaut; Saalfeld (Dermat. Gesellsch. Berlin, 3. I. 1888): Zunge und Penis; Besnier (Lich. r. pl. multif. Lich. de la langue et de la cavité buccale, Annal. de derm. et syph., 25. April 1889): Wangenschleimhaut, Zunge; Feulard (Annal. de derm. etc. pag. 416, 20. April 1890), 2 Fälle: Zunge, Wangenschleimhaut; Wangenschleimhaut; ferner derselbe (Demonstr. in der Société de dermat. 1890): Wangenschleimhaut, Unterlippe, Zunge und Palm. man. u. Plant. ped.; Hamacher (Ein Beitrag zur Lehre vom L. r. Diss. 1890), 4 Fälle: 1. Wangenschleimhaut, 2. Wangenschleimhaut und Zahnfleisch; 3. Mundschleimh.; 4. Mundschleimh.; Dubreuilh et J. Sabrazès (Sur deux cas de lichen plan miliaire à marche aiguë. Annales de la policl. de Bordeaux t. II. fasc. 3. No. 7, Janvier 1892, p. 65), 2 Fälle: 1. Wangenschleimhaut, Zahnfleisch, Uvula, Gaumensegel, Zunge; 2. Zahnfleisch, Lippenschleimhaut, Wangenschleimhaut; Frèche (Journal de méd. de Bordeaux 1894), 2 Fälle: Jedesmal Wangenschleimhaut; Lukasiewicz (Archiv für Dermatol. und Syph., Band XXXIV, S. 163, 1896): Gaumen, linke Tonsille, Epiglottis, Aryknorpel; Basch (Verein. ungar. Dermatol. und Urologen, 30. April 1896): Lippenschleimhaut, linke Tonsille; Justus (l. eodem, 24. September 1896): Weicher Gaumen, Wangenschleimhaut; H. Hallopeau (Nouveau cas de lichen plan buccal en pains à cacheter et en stries étoilées. Soc. franç. de dermatologie et de syph., 11. Febr. 1897): Wangenschleimhaut, Zunge; Dreysel (Arch. für Derm. S. 33, 1897): Hinterer Gaumenbogen, Zungenulcus; Glawsche (venerol. derm. Ges. zu Moskau, Sitz. 11. Nov. (30. Oktober) 1898, Monatsh. f. pr. Dermat. 1898): Wangenschleimhaut, Zunge; Kaposi (Wien. derm. Ges. Sitz. 30. XI. 1898): Zunge, Lippe; Heuss

(57. Versamml. d. ärztl. Zentralver. zu Zürich; Korrespbl. für Schweizer Aerzte, 5. Sept. 1899): Lippenschleimhaut; Pringle (London. derm. Ges. Sitz. 14. II. 1900): Unterlippe; Derselbe (l. eod. Sitz. 13. VII. 1900): Zunge, Gaumen, Wangenschleimhaut; Zarubin (Arch. f. Dermatol., Band 58, pag. 323, 1901): Wangenschleimhaut. Ein von mir beobachteter Fall bei Mr. Hallopeau-Paris im Hôpital St. Louis 1901: Lippen- und Wangenschleimhaut; zwei von mir in der Poliklinik des Herrn Dr. Max Joseph in Berlin, 1902, gesehene Fälle: Wangenschleimhaut; Wangenschleimhaut, Zahnfleisch.

Die drei letzten Fälle sind in Kürze folgende:

1. Fall (Hallopeau): 14. VI. 1901. Ueber den ganzen Rücken verstreut sind Kreise von verschiedenem Durchmesser (bis Markstückgrösse), die aus erhabenen, roten, zum Teil weisslich glänzenden Papeln zusammengesetzt sind; ebenso finden sich solche auf der Haut des Penis. Auf der Wangenschleimhaut in den hinteren Partien beiderseits runde, etwas erhabene Plaques von opalinroter Beschaffenheit. Desgleichen auf der Schleimhaut der Lippen.

2. Fall (Joseph): 18. I. 1902. 53 Jahre alte Frau. Lichen ruber planus des ganzen Körpers. Beiderseits auf der Wangenschleimhaut in der Gegend der Molarzähne je eine ca. thalergrosse, opalinrote, leicht erhabene, ziemlich scharf abgegrenzte Plaque, auf welcher verstreut vereinzelte hirsekorngrosse Papelchen von gräulich-weissem Schimmer liegen. Die subjective Empfindung beim Contact mit der Zunge wird als rauh angegeben; Berühren mit dem Finger gibt ebenfalls ein rauhes Gefühl. Auf Druck sind die Plaques angeblich etwas schmerzempfindlich.

3. Fall (Joseph): 27. III. 02. Junger Mann. Lichen ruber planus beider Unterschenkel und an beiden Armen. (Zuerst aufgetreten an den Unterschenkeln.) Gleichzeitig an der Wangenschleimhaut rechts in der Molarzahngegend eine ca. 2 Markstück grosse Plaque, rund, weiss, gegen die nicht befallene Schleimhaut scharf abgegrenzt. Eine strich-

förmige Plaque von ca. $1^1/_2$ cm auf dem äusseren Zahnfleisch rechts hinten.

3. Von grösserer Bedeutung sind die 11 Fälle der dritten Gruppe, bei welchen die Lichenplaques primär auftreten. Sie können zur Zeit der Untersuchung die einzig bestehende Erkrankung darstellen, da die Hauteruption erst mehr weniger lange Zeit später nachfolgt:

Hutchinson (l. c.): Zunge, Hautexanthem $^1/_2$ Jahr später; Crocker (London, med. Ges. 1882): Zunge; Autor spricht diesen Fall als primär an, in dem eine später auftretende Hauteruption als möglich hingestellt wird: Derselbe (Monatsh. f. pr. Derm. Band I No. 6, 1882) zwei Fälle: 1. Wangenschleimhaut, Zunge, ein Monat vor dem Auftreten des Hautlichen, 2. Zunge; die Hauteruption wird nur prognosticiert, da die 67 jährige Patientin Jucken an den Schenkeln hat; Thibierge (Annal. de Derm. 1885): Luetischer Mann, Wangenschleimhaut, Zahnfleisch, Unterlippe, kurze Zeit nachher Hautlichen; Mayor et Poutry (Revue méd. de la Suisse romande No. 6, 1886): Zunge, ein Monat später Hauteruption; Dubreuilh (Annal. de la policlinique de Bordeaux, 1889): Wangenschleimhaut, Unterlippenschleimhaut; ein Monat später Eruption am Scrotum; Feulard (Annal. de dermat. et syph. 12 Janvier 1893): Zunge, Wangenschleimhaut, nach 6 Monaten an der Vorderfläche beider Handgelenke 3 bis 4 Papelchen; kein Jucken am Körper; Audry (Journal de malad. cut. et syphil. 8, 1894): Wangenschleimhaut, Lippe, Zungenrücken; nach drei Wochen Papeln am Penis, an der Glans und am Handrücken; Iversenc (Journal de malad. cut. etc. No. 5, p. 651, 1896): Zunge, Wangenschleimhaut; 1 Monat später Hauteruption; Stobwasser (Herxheimer) (Deutsche med. Wochenschr. No. 5, 1899): Wangenschleimhaut, Zunge; ca. $2^1/_2$ Monate später Hauteruption.

Von vorstehenden Fällen könnte man zwei von Crocker für solitäre halten, da eine nachfolgende Hauteruption nicht direkt nachgewiesen ist.

4. Von allergrösster Wichtigkeit sind die 13 isolierten Lichenplaques der Schleimhaut, welche als alleiniger Ausdruck der Erkrankung bestehen:

Marx (Beitrag zur Lehre vom L. r. pl. der Schlh. Diss. Würzburg 1893), 2 Fälle: 1. Wangenschleimhaut, Zunge; 2. Wangenschleimhaut, Zunge, Zahnfleisch; Frèche (Lichen plan isolé de la bouche. Journal de méd. de Bordeaux, 22 Juillet 1894), 2 Fälle: 1. Zunge, Wangenschleimhaut; 2. Zungenrücken und Unterfläche, Wangenschleimhaut; Gautier (Du lichen plan buccal. Du lichen plan isolé de la bouche. Thèse de Bordeaux 1894): Zunge, Wangenschleimhaut; Hallopeau et Schroeder (Lichen plan limité à la muqueuse buccale. Soc. fr. de derm. et syph. 12. März 1896): Zunge, Wangenschleimhaut; Dubreuilh et Frèche (Du lichen plan isolé de la bouche. Soc. fr. de derm. et syph. 26. April 1897), 4 Fälle: 1. Wangenschleimhaut, Gaumen, Zahnfleisch, Zunge; 2. Wangenschleimhaut, Gaumen, Zunge; 3. Wangenschleimhaut, Zunge; 4. Wangenschleimhaut; Glawsche (Venerol. derm. Ges. zu Moskau. Sitz. 11. Nov. (30. Okt.) 1898. Monatsh. f. pr. Derm. 1898): Wangenschleimhaut, Oberfläche und Ränder der Zunge; Stobwasser (R. Herxheimer) (Deutsche med. Wochenschr. No. 5, 1899): Wangenschleimhaut, Zahnfleisch; Eddowes (Brit. derm. Gesellsch. 22. März 1899. Dermatolog. Centralblatt, 1899, p. 320): Wangenschleimhaut.

Im Jahre 1894 hat Gautier unter den bis dahin bekannten Fällen von Lichen ruber planus 32 Fälle angeben können, bei welchen sich der letztere auch auf die Buccalschleimhaut localisiert hatte. Diese 32 Fälle sind in der oben angegebenen Litteratur enthalten. Ich konnte aber in der Litteratur bis zum Jahre 1894 noch einige Fälle auffinden und von dieser Zeit ab die Zahl weiterer Beobachtungen vervollständigen, so dass ich zu diesen 32 noch fernere 40 hinzufügen konnte, und also die Gesamtzahl sich auf 72 beläuft.

Die spezielle Lokalisation möge aus folgender tabellarischer Zusammenstellung ersichtlich sein:

Fälle	Lichenplaques	Wangenschleimhaut	Zunge	Lippen	Gaumen	Zahnfleisch	Tonsille	Uvula	Larynx	Pharynx
4	bei primärem Hautexanthem	4	3	1	1					
44	coexistierend mit dem Hautexanthem	31	17	14	5	3	2	1	1	
11	primär mit nachfolgendem Hautexanthem	7	9	3		1				
13	solitär	13	10		2	3				
72	Summe	55	39	18	8	7	2	1	1	
	Prozentsatz =	76,4	54,2	25,0	11,1	9,7	2,8	1.3	1,3	

Von Wichtigkeit erscheint mir auch die Thatsache, dass der Lichen ruber planus auch an anderen Körperstellen, die mit Vorliebe von der Lues heimgesucht werden, isoliert vorkommen kann. Diese sind die palma manus und planta pedis, welche in drei Fällen von H. G. Brooke (Monatsh. f. pr. Derm. Band XII, No. 4, 1891) ergriffen waren, ferner die Genitalien, hinsichtlich welcher Cäsar Boeck (l. c. No. 10, 1886) einen isolierten Penislichen, Pincus (Berl. derm. Ges. 4. Febr. 1902) einen Lichen der Vulva und Lang (Wien. derm. Ges. 19. April 1893) einen solchen des Scrotums, Penis und wahrscheinlich auch der Urethra beobachtet hat.

Einen Lichen verschiedener Schleimhäute hat A. Page (Annal. de Dermat. p. 170, 1893) mitgeteilt, der sich nur auf die Schleimhaut der Mundhöhle, des Anus und der Urethra — wegen der bestehenden Anurie möglicherweise auch auf die Niere — gleichzeitig erstreckt hat.

Coexistierend mit Lichen der Haut hat Hamacher (l. c.) einen Fall auf der Palma, planta und glans penis, Marx (l. c.)

einen auf der Analschleimhaut und Stobwasser, 1899, einen der Mundhöhle und Analschleimhaut beschrieben.

Zähle ich von diesen Fällen noch die beiden Lichen der Mundhöhle von Page und Stobwasser zu den obigen hinzu, so würden 74 Fälle bestehen. Jedoch nehmen dieselben eine exquisite Stellung ein.

Beim **Erythema exsudativum multiforme** kommen in Beziehung zu den Erscheinungen in der Mundhöhle die nämlichen Gruppen wie beim Lichen in Betracht.

1. In die erste Gruppe möchte ich einen Fall zählen, den ich im städtischen Krankenhause Gitschinerstrasse, Berlin (Prof. Litten) zu sehen Gelegenheit hatte.

Im Verlauf eines linksseitigen Schultergelenkrheumatismusses trat plötzlich bei einer alten Frau Blasenbildung an Handteller und Fusssohlen auf, welcher am nächsten Tage Flecken auf dem Rücken und linken Oberarm, im Bereich der Tonsillargegenden rote Flecken folgten, die sich in weissliche Plaques umwandelten. Herr Dr. Joseph, von Herrn Dr. Michaelis als Consiliarius zugezogen, stellte die Diagnose auf Erythema exsudativum multiforme. Nach einigen Tagen ist die Lippe mit weissgelblichen krustigen Belägen versehen. Am harten Gaumen, der gerötet ist, befinden sich auf beiden Seiten nahe beim Uebergang zu den Gaumenbögen zweipfennigstückgrosse, grauweisse Plaques, die an das Aussehen der Plaques muqueuses erinnern und auch die Tonsillen ergriffen haben. Schmerzen im Verlauf des Larynx und der Trachea, so dass die Annahme nahe liegt, dass das Eryth. e. m. sich auch dort lokalisiert hat. Laryngoskopie nicht ausführbar. Fleckiges Exanthem unter der linken Achsel, über der linken Scapula, auf dem linken Oberarm. Squamositas des linken Handtellers und beider Fusssohlen.

2. Zur zweiten Gruppe, in welcher Hauteruption und Mundhöhlenerscheinungen coexistierten, gehören folgende 11 Fälle:

Ein mir von Mr. Hallopeau brieflich mitgeteilter Fall aus dem Jahre 1882: Mundhöhlenschleimhaut; Alfred Lanz-Moskau (Berl. klin. Wochenschr. No. 41, 1886): Mund-

und Rachenschleimhaut; Kaposi (Wien. derm. Gesellsch. 16. Novbr. 1898): Hauptsächliche Lokalisation an der Flachhand und Fusssohle, sowie nässenden Papeln ähnliche Plaques der Lippen- und Mundschleimhaut; Turner-London (Lond. derm. Ges. 12. Octbr. 1898): Wangenschleimhaut; Lochte (Biolog. Abt. d. ärztl. Vereins von Hamburg. 20. Febr. 1900): confluierende Erosionen der Mundschleimhaut; Juliusberg (Med. Sect. d. schles. Ges. f. vaterl. Kultur. 12. Octbr. 1900): Mundschleimhaut; Malischew-Moskau (Moskauer venerol. u. derm. Ges. 10. März 1900. Dermatol. Centralbl. 1900): Mundschleimhaut; Sobolotski (l. eod.): Rachen- und Mundschleimhaut; Molyscheff (l. eod.): Zunge; in diesem, sowie in Malischew's Fall war auch der After ergriffen.

Ferner zwei von mir gesehene Fälle:

1. Fall aus dem Hôpital St. Louis-Paris (Mr. Hallopeau), 25. VII. 01. Papulöses Erythema exs. m. an den Handrücken; an der Lippenschleimhaut, sowie auf der Zunge weissliche, unregelmässige Plaques von runder und länglicher Form bis 2 cm gross.

2. Fall aus der Poliklinik des Herrn Dr. Max Joseph-Berlin, I. 02. Exanthem in Irisform auf beiden Oberarmen. In der Mitte der Unterlippenschleimhaut auf das Lippenrot übergreifend eine ca. 1 cm lange, $^1/_2$ cm breite, weisslichgraue, flache Plaque mit schwach gerötetem Saume, daneben links eine ebensolche von Erbsengrösse. Submaxillardrüsen links etwas geschwellt, nicht schmerzhaft. Diagnose Lues zuerst in Betracht gezogen. Am Lippenrot der Unterlippe zwei erbsengrosse, mit zarten Krusten belegte, weissliche Erosionen.

3. Zur dritten Gruppe, bei welcher das E. e. m. primär in der Mundhöhle und im Rachen entsteht und das Hautexanthem später nachfolgt, gehören folgende Fälle:

Schötz (Berl. klin. Wochenschr. No. 27, 1889, E. e. m. in den Halsorganen.): Beginn im Pharynx und Larynx, 17 Tage später Hautexanthem; Lukasiewicz (Wien.

klin. Wochenschr. No. 23, 1896): 2 Fälle, Mund- und Rachenschleimhaut, nachträglich charakteristische Hautaffection.

Hierher möchte ich auch auf Grund der Anamnese folgenden Fall aus der Poliklinik des Herrn Dr. Max Joseph zählen:

14. II. 01. Junger Mann mit E. e. m. an beiden Fussrücken und Unterschenkeln. Patient gibt an, dass seine Krankheit vor den Hauterscheinungen im Halse mit Schluckschmerzen und Flecken begonnen habe.

4. Die vierte Gruppe ist beim E. e. m. sehr spärlich vertreten. Ueber das isolierte Auftreten des E. habe ich in der Litteratur nur zwei Fälle von Lukasiewicz (l. c.) finden können: 1. Ober- und Unterlippe, Wangenschleimhaut, Zahnfleisch; 2. harter und weicher Gaumen.

Zur Uebersicht der speziellen Lokalisation möge wiederum folgende Tabelle dienen:

Fälle	Erythema exsudativum multiforme	Wangen- u. Mundschleimh.	Rachenschleimh.	Lippen	Gaumen	Zunge	After	Zahnfleisch	Tonsille	Larynx
1	bei primärem Hautexanthem				1				1	
11	coexistierend mit dem Hautexanthem	8	2	3		2	2			
4	primär mit nachfolgendem Hautexanthem	2	4							1
2	solitär	1		1	1			1		
18	Summe	11	6	4	2	2	2	1	1	1
	Prozentsatz =	61,1	33,3	22,2	11,1	11,1	11,1	5,6	5,6	5,6

Vom **Erythema nodosum** habe ich zwei Fälle gefunden, der erstere coexistierend mit der Hauterkrankung, der andere

solitär: Polotebnoff (Monatsh. f. pr. Dermat. 1887, Ergänzungsheft): Knoten auf der Schleimhaut der Unterlippe, im Mundwinkel von Kirschengrösse. Knoten am Kinn; Pospelow (Petersburger med. Wochenschr. No. 40, 1876): Knotenentwicklung am weichen Gaumen, an der Uvula und Unterlippe und Zerfall derselben in kraterförmige Geschwüre. Sie können der Lues gegenüber hinsichtlich gummöser Prozesse und bei kleinem Volumen und Zerfall durch irgend welche Ursachen auch hinsichtlich anderer luetischer Erscheinungen diagnostisch in Betracht gezogen werden.

Millard berichtete ebenfalls über ein Erythema nodosum in der Mundhöhle (Note sur un cas d'erythème nodeux intrabuccal. Soc. méd. des hôpitaux 1893).

Fälle, in welchen zugleich die Genitalien befallen waren, sind folgende: Breda, Anatomischer Befund in einem Falle von Erythema nodosum am Larynx, an der Trachea und an den Hoden (XII. Congress der italien. Aerzte zu Pavia, Sitz. vom 20. Sept. 1887; Monatsh. f. pr. Dermat. 1887, Band VI, p. 1051); Du Mesnil, Knotenbildung auf der Zunge, am weichen Gaumen, an der Epiglottis und an den kleinen Labien (Eryth. nodos. München. med. Wochenschr. No. 46, 1888).

Von ganz grosser Bedeutung sind die Schleimhautplaques, welche durch den **Herpes** und speziell durch den **Herpès récidivant-Fournier** hervorgerufen werden, um so mehr, als derselbe häufig bei Luetikern angetroffen wird und auch die Genitalien befällt.

Für denselben hat Fournier-Emery (L'herpès, Paris 1896) folgendes Paradigma aufgestellt:

Ein junger Mann hat Lues acquiriert. Von da ab bemerkt er verschiedene Erscheinungen, insbesondere in der Mundhöhle, die sich wiederholen, um so mehr, als er Raucher ist. Man hat ihn lange und gewissenhaft mit Mercur behandelt; alle Erscheinungen sind zurückgegangen, so dass es ausser Frage ist, dass die Syphilis verschwunden ist. Da aber erscheinen plötzlich Erosionen im Munde, vornehmlich auf der Zunge, die man zweifellos für plaques muqueuses hält und sofort kauterisiert. Neue mercurielle Kur.

Nach acht Tagen sind die Erosionen geheilt. Nach einigen Wochen neue Invasion von Erosionen, die den ersteren nach Charakter und Sitz gänzlich ähnlich sind. Neue Behandlung, rapide Heilung. Nach einiger Zeit dasselbe Spiel. Dieses wiederholt sich Monate und Jahre hindurch trotz lokaler und allgemeiner antiluetischer Behandlung, welche man gegen die vermeintlichen syphilitischen Recidive energisch durchzuführen sich verpflichtet glaubt.

Th. Flatau (Chron. recidiv. Herpes der Mundhöhle, D. med. Wochenschr. 1891, No. 22) hat einen Fall veröffentlicht, der während zweier Jahrzehnte in der Mundhöhle recidivierend auftrat und abheilte. In der Zwischenzeit zerfiel ein kleines Bläschen am Scrotum und hinterliess ein flaches liasengrosses Geschwür, das wenig schmerzte und spontan zurückging. Durch mehrmalige Jodkali- und Arsenkuren ist Pat. ganz heruntergekommen. Auch im Sulcus coronarius am Penis zeigten sich Erscheinungen.

G. E. Glartsché (Archives Russes de Pathol., de Méd. clinique et de Bact. August 1901) hatte Gelegenheit, einen syphilitischen Kranken zu beobachten, der während und lange nach der mercuriellen Behandlung an einer Rachenaffection zu leiden hatte. Die pathologischen Veränderungen waren ephemäre, oberflächlich und präsentierten sich unter der Form kleiner, ovaler und runder, weisslicher sehr schmerzhafter Flecke, die bald gänzlich verschwanden und binnen 5—7 Tagen wieder auftraten, und das dreimal in einem Monate. Auch die Zunge war angegriffen; man konnte sehen, wie die weiss gefärbte Schleimhaut glänzte, abgelöst war und wie ein geplatztes Bläschen aussah. Man konnte annehmen, dass dies ein recidivierender Herpes des Mundes sei, mit dem Unterschiede, dass er im Pharynx sass.

Bettmann (München. med. Wochenschr. 1902, No. 17) berichtet von einem 26 jähr. Juristen, der sich luetisch inficiert hatte. Bald darauf traten Erscheinungen in der Mundhöhle auf: Kleine leicht schmerzhafte Bläschen und Erosionen an Zunge und Wangenschleimhaut, die unter rein localer Behandlung rasch wieder verschwanden, aber zum Schrecken des Kranken alsbald immer wieder auftraten, trotz Einstellung des Rauchens und skrupulöser Mundpflege. B. stellte nach dem Aussehen der Eruptionen die

Diagnose auf recidivierenden Herpes der Mundhöhle, darin um so mehr bestärkt, als er mehrere Anfälle beobachten konnte, die mit Herpes labialis einhergingen. Die Schübe erschienen alle 2 bis 6 Wochen. Später bekam der Pat. wiederholt Urethralausfluss, der auf einem recid. Herpes der Urethralschleimhaut beruhte: Endoskopie: Erosionen.

Lang (Vorles. über Path. und Ther. der Syphilis 1896. S. 297) hat in einzelnen Fällen bald an der Zunge, bald an den Lippen, Wangen und Gaumen linsengrosse und noch grössere Erosionen beobachten können, welche auf schwach infiltrierter Basis ruhend, lebhaft rot oder mit einem weisslichen Belage behaftet waren. Da diese Erscheinungen sich auch bei Leuten zeigten, die nie syphilitisch waren, so bestimmten ihn dieselben, einen local recidivierenden Blasenausschlag anzunehmen, der mit Lues nichts zu thun hat. Wahrscheinlich handelt es sich hier ebenfalls um recidivierenden Herpes, der aber im Gegensatz zu Fournier, wie wir später sehen werden, weder direkt, noch indirekt mit Lues in Zusammenhang steht.

Aus meiner Beobachtung stammen folgende fünf Fälle:

1. Fall aus dem Hôpital St. Louis-Paris (Mr. Hallopeau), VIII. 01. Auf der rechten Wangenschleimhaut ca. pfennigstückgrosse Plaque von weisslicher Farbe, leicht blutend und schmerzhaft. Eine kleinere am Zungenrand, milchig weiss, opalin, von einer Rötung umgeben. Patient hat diese Erscheinungen schon mehrmals gehabt.
2. Fall aus der Poliklinik des Herrn Dr. Max Joseph-Berlin, 31. I. 02. 27 Jahre alter Mechaniker. Am linken Gaumenbogen eine auf die Tonsille übergehende weisse, mattglänzende, milchige Plaque, die ihrem Aussehen nach Lues-verdächtig ist. Lues wird constant negiert. Nach 8 Tagen Plaques ohne locale Behandlung verschwunden. 14 Tage später Herpes progenitalis, der ebenfalls nach einigen Tagen abheilt. Hautexanthem nicht nachgefolgt.
3. Fall — ibidem, 25. II. 02. 24 jähriger Mann. An der Uebergangsstelle von Gingiva zur Schleimhaut der Unterlippe links

eine erbsengrosse Erosion, fast schon Ulceration, mit unregelmässigen Rändern und gelblich-weissem Belag; schmerzhaft. Eindruck suspect. Recidiviert angeblich alle $^1/_4$ bis $^1/_2$ Jahr, auch auf der Zunge. Heilt ohne locale Behandlung.

4. Fall — private Beobachtung. Linsengrosse Plaque links an der Unterlippenschleimhaut mit weisslichem Belag; Abheilung nach 4 Tagen; 14 Tage später ebenso am linken Zungenrande; etwas schmerzhaft; Abheilung nach 8 Tagen.

5. Fall — desgl. Oberflächliche, weissliche, erbsengrosse, kaum schmerzhafte Plaque an der Schleimhaut des rechten Mundwinkels und an der Zungenspitze. Heilung nach 8 Tagen.

Von den **Medicinalintoxicationen** beanspruchen diejenigen des Antipyrins vor allen anderen die grösste Beachtung.

Fälle von gleichzeitigen Haut- und Schleimhauterscheinungen finden sich in der Litteratur in grosser Menge. Besonderes Interesse verdient ein Fall von Immerwahr (Berl. klin. Wochenschr. 1899, No. 34), weil es sich dabei um eine syphilitische Patientin handelte. Neben der Haut waren Wangenschleimhaut, harter Gaumen, Zunge und weicher Gaumen und die grossen Labien befallen (Erosionen). Nach einer Mitteilung Steinhardts-Namslau [eigene Beobachtung an sich] (Therap. Monatshefte 1896, No. 11) bestanden Erscheinungen an den Genitalien und 13 Jahre später ein pfenniggrosses Geschwür am rechten Zungenrande, ferner mehrere Geschwüre an der Unterlippe und an der Wangenschleimhaut. Ehrmann (Handbuch der Hautkrankheiten etc. von Mraček) erwähnt einen Fall von Anschwellung der Zunge mit Abstossen des Epithels und einer einzigen nässenden Fläche auf der Glans penis! Aehnliche Fälle finden sich auch bei Carl Berliner-Aachen (Zur Differentialdiagnose der Syphilis und syphilisähnlicher Arzneiexantheme. Monatsh. f. pract. Derm. Band 35, No. 4, 15. Aug. 1902.).

Graul, med. Klinik Würzburg (Deutsche med. Woch. 1899, No. 3) publiziert eine an sich selbst beobachtete Antipyrinintoxication, die sich neben leichter Angina, Blasenbildung am harten Gaumen als livider, glänzender, glatter, etwa pfenniggrosser, schmerzhafter,

mit scharfem roten Saum umgebener Fleck auf der Zungenmitte äusserte. Auf Antipyrineinnahme ein Jahr später bekam er neben abermaligen Mundhöhlenerscheinungen ein polymorphes, nicht juckendes Erythem an beiden unteren Extremitäten, das auf Fingerdruck nur schwer verschwand, ebenso noch ein Eccema madidans an der Rückseite des Scrotums, sowie geringes Oedem des Präputium.

Ueber einen solitären Fall berichtet Dalché (Soc. méd. des hôp. — Wiener med. Presse 1896, No. 43), bei welchem jedesmal 4—8 Stunden nach Antipyrineinnahme (1 g) eine Stomatitis ulcero-membranacea entstand, die rasch verschwand.

Einen Fall eigener Beobachtung möchte ich noch anführen. Bei demselben waren auf der Schleimhaut der Unterlippe, der Wangenschleimhaut, der Zungenspitze, des weichen Gaumens und des linken Gaumenbogens nahe der Tonsille Erosionen von Linsen- bis Pfenniggrösse vorhanden, die teils einen roten glatten Grund zeigten, teils einen weisslichen, glänzenden Belag hatten und sehr schmerzhaft waren. Patient war vor 7 Jahren luetisch inficiert.

Von **Pemphigus**fällen der Schleimhaut sind in der Litteratur folgende zu finden:

1. Hauteruption primär, Mundhöhle etc. secundär: Boër (Archiv für Dermat. u. S., Februar 1890, S. 163 ff.): Blasen im Munde, Gaumen, Larynx vier Jahre nach der Hauteruption.
2. Coexistierend: Loeri, einige Fälle (Die durch anderweitige Erkrankung bedingten Veränderungen des Rachens, Kehlkopf etc. Stuttgart, Enke, 1885); Riehl (Medic. Jahrbücher 1885), drei Fälle mit hypertrophischem Blasengrund; Mandelstamm, 1 Fall (Berl. klin. Wochenschr. 1891, No. 49), Critchett-Semon, 1894 (cit. bei Chiari, Wien. kl. Woch. 1893, No. 20), 1 Fall: Oberflächliche Geschwüre der Nasenschleimhaut, Blasen auf dem Gaumen, serpiginöse Geschwüre am Gaumen und Handteller, woselbst auch

psoriasisähnliche Erscheinungen bestanden (Landgraf, siehe unten).

3. Scheimhaut primär, Haut secundär: Schrötter, 2 Fälle; (Jahresbericht der Klinik f. Laryngoskopie 1871 und Laryngol. Mitteil. 1875); Riehl (Med. Jahrbücher, IV. Heft 1885), Beginn mit Blasen an der Zungen- und Gaumenschleimhaut, dann an Lippen und Conjunctiva, in den folgenden Wochen am Stamm; später Fehlen des Epithels der Mundschleimhaut, zahlreiche Excoriationen, rot oder mit dünnem Eiter belegt; am weichen Gaumen bis bohnengrosse weiche Beläge. Epiglottis (Chiari l. c.): „Am freien Rande der E. eine längliche 2 cm lange, 2—3 mm breite, weiss belegte Stelle, mit starker Rötung der Umgebung. Beide Stimmbänder stark gerötet, am linken Taschenband vorne eine leichte Verdickung, am linken Aryknorpel eine kleine excoriierte dunkelrote Stelle, Aphonie.“ (II.) Riehl teilt noch 2 Fälle (I u. III) mit: teils Blasen, teils Epithelverlust, im Munde, an Gaumen, Rachen. Bei allen Exitus. Neumann (Wiener med. Blätter 1886, No. 9, 10, 11), 9 Fälle mit Exitus, einer nach 10 Jahren, die übrigen nach 1 Jahr; teils Blasen, teils Excoriationen auf Lippen, Mundschleimhaut, Gaumen, Rachen, Larynx; Epstein (Münchener medicin. Wochenschr. 1890, No. 12. Dem.): Wange, Gaumen, später Zunge; nach 3 Monaten auf der Haut; Garcia (Penfigo primario della bocca e della faringe. Napoli, Orfeo 1892, c. n. F. Klemperer); J. Killian (Monatsschrift f. Ohrenh. 1892, No. 6, p. 157), zuerst im Munde und Rachen, dann auf der Haut. P. foliaceus, ähnliche Bilder, wie bei Mandelstamm (l. c.): keine Blasen, Beläge; E. Fuchs (Sitz. d. Gesellsch. d. Aerzte in Wien, 9. XII. 1892, Wiener klin. Wochenschrift 1892, No. 50), Beginn vor 25 Jahren mit Bläschen und Geschwüren im Munde. Seit 18 Jahren Mundsperre, die sich nur durch Schrumpfung der Wangenschleimhaut erklären lässt. Auf der Mundschleimhaut und Zunge, soweit sichtbar, Epithelverdickungen und rote Substanzverluste; Mesnard (Pemphigus aigu ayant commencé par la muqueuse

buccale etc. (Gazette hebdomadaire des scienc. méd. de Bordeaux, 5. VI. 91), acuter, fieberhafter Fall, Excoriation auf der Mundschleimhaut; 5 Tage später Blasen an den Fingern und später an den Händen. Heilung; T. Heryng (Pemph. d. Mund-, Rachen- und Kehlkopfschleimhaut, Nowing-Lekarskie No. 5, 1902, vide Mandelstamm), 6 Fälle, auf der Mundschleimhaut, der Zunge, dem Velum und der Epiglottis weissliche Auflagerungen. In 4 Fällen nach 4—6 Monaten Pemphigus der Haut. Exitus letalis. Bleibtreu (Beitrag z. Kenntnis des Pemph. acutus, Berl. klin. Wochenschr. 1893, No. 28); Penrose u. Carré (A case of acute pemphigus etc. The Lancet, 3. Febr. 1894); Richards (Clin. society of London, 13. I. 1899), primär im Larynx, dann Rachen, Mundschleimhaut; 6 Monate später auf der Haut. Mertens (Münchener med. Wochenschr. 1901, No. 4), über einen Fall von P. chr. der äusseren Haut und der Schleimhäute mit Horncystenbildung; primär an Zunge und Gaumen. Nach ca. $^3/_4$ Jahr Hauterscheinungen. Indolente Lymphdrüsen an beiden Seiten des Halses. Befallen waren die Schleimhaut des Mundes, Rachens und Kehlkopfs. Die Tonsillen waren stets frei. Krankheit seit 7 Jahren.

4. Isolierte: Rollet (Wochenschr. d. Ges. d. Aerzte 1862, No. 19) und Hebra (Virchows Handbuch der Patholog. und Ther., III. Band, 1865 und 1874, Erlangen, Enke) erwähnen nach Chiari (l. c.) schon solche; Charter Symonds (Transactions of the Clinical Society 1890, p. 274), Verdickung der Epiglottis mit einer erhabenen, geröteten, grau belegten Stelle; an der hinteren Rachenwand eine grosse Fläche mit grauem Belag. Weicher und harter Gaumen oberflächlich erodiert, mit weissen Flecken, ebenso die Wangenschleimhaut. An der Zunge Excoriationen. Conjunctiva verdickt und adhärent; an derselben von Zeit zu Zeit Blasen. Haut frei. Mandelstamm (1891, l. c.), drei Fälle, keine Blasen, keine Geschwüre, nur Erosionen, Beläge, cf. oben J. Killian; M. lässt es aber nicht ausgeschlossen sein, dass später vielleicht noch Hauterscheinungen sich zeigen; Seifert

(Revue de Lar. 1. II. 1891), Blasen, später Erosionen auf der Nasen- und Rachenschleimhaut; Landgraf (Berl. klin. Wochensch. No. 1, 1891), Conjunctiva, Nase, Rachen, Larynx. Verwachsungen der Stimmbänder an der vorderen Commissur; Septumperforation; Chiari (Wiener klin. Wochenschr. 1893, No. 20), 8. V. 88: Beginn mit Halsschmerzen unter dem Bilde einer Angina simplex. 14. I. 89: Larynx: Aryknorpel verdickt mit ausgebreiteten, seichten, weiss belegten Geschwüren. 19. IV. 89: Am harten Gaumen hängt eine schlappe Blasenhülle. Larynx: Am linken Aryknorpel eine fast losgelöste, dicke, weisse Membran von Bohnengrösse; am rechten Aryknorpel eine festhaftende ähnliche Membran. Epiglottis verdickt, am freien Rande eine weisslich belegte Excoriation. 4. V. 89: Am harten Gaumen weiss belegte und granulierende Excoriation von Haselnussgrösse. Aryknorpel geschwollen. 18. V. 89: Am harten Gaumen zwei haselnussgrosse, vernarbende Substanzverluste; am Kehldeckel und an den stark geschwollenen und geröteten Aryknorpeln dicke weisse Membranen. 25. V. 91: Am harten und weichen Gaumen, an den Wangen und am Zahnfleisch zahlreiche, excoriierte rote, dann mit dicken, croupartigen Membranen oder mit dünnerem Belage bedeckte oberflächliche Substanzverluste und einzelne durchscheinende Blasen. Epiglottis verdickt und mit dicken Membranen belegt. Aryknorpel rot und geschwollen, in der linken Nasenhöhle membranartige Beläge. X. 91: Ex. let. angeblich infolge eines Nierenleidens. Die Haut war immer frei; Menzel (Wiener med. Club, 16. Nov. 1898. Wien. klin. Wochenschr. 1898, No. 49), Blasen, Auflagerungen und Erosionen in Nase, Mund, Rachen und insbesondere Kehlkopf; Jakob Gugenheim (Münchener med. Wochenschr. 1901, No. 51, Ueber chr. Schlh. p. der oberen Luftwege). Isoliert. P. An der hinteren Rachenwand grauweisse, scharf umrandete Auflagerungen, im Larynx auf der Epiglottis weisser Belag, ebenso auf beiden Aryknorpeln. Epiglottis verdickt. Bestand seit 2½ Jahren. Derselbe Autor citiert noch einen seit 27 Jahren isoliert stehenden P. des

Rachens und der Conjunctiva von Sachsalber, sowie einen von 12 jähriger Dauer in Mund, Nase, Rachen, Kehlkopf, Bindehäute von van Dremmen ohne Beteiligung der Haut.

Von den vielen Litteraturfällen seien noch folgende erwähnt, die ich mangels detaillierter Kenntnis in keine der obigen Gruppen mit Sicherheit einzureihen vermag:

Zeissl, 1877, P. foliacaeus, Epithelablösung in Fetzen auf der Mundschleimhaut; Epitheltrübungen an den Lippen, an der Zunge, nachher Epithelabstossung; Excoriation an den Lippen; Zwillinger, 1889, Blasen an Epiglottis und Aryknorpel; Schwellung der letzteren; Hirschler, 1889, Blasen im Munde, an der Zunge, im Pharynx und Larynx, auch auf der Haut; Irsai, 1889, Blasen an der Zunge und Wangenschleimhaut, auf der Epiglottis Substanzverlust mit gelblich-weissem Detritus belegt; Bandler, 1890, an Stelle der Blasen weisse Beläge; Deutschmann, 1891, zwei Jahre lang bestehende Bindehautschrumpfung, dann Blasen am harten Gaumen; Andubert, 1891, Pharynx, Larynx, Nase. (Diese sämtlich nach den Angaben Chiaris, l. c.)

Von besonderer Bedeutung ist auch der Fall von Pemph. vegetans von Ludwig-Frankfurt a. M. (Deutsche med. Woch. 1897, No. 17) mit primärem Sitz in der Urethra, im sulcus coronarius glandis und auf der Glans selbst, mit secundärem Auftreten auf der Haut und in der Mundhöhle.

Fälle von **Eccem** der Schleimhaut wurden von Moritz Schmidt (Krankh. der oberen Luftwege 1894 p. 432) und von von Sehlen (Ueber die Bez. des E. zu den Schleimhäuten, Monatsh. f. pr. Dermat. 1894) mitgeteilt.

Von **Impetigo herpetiformis**, der auch auf der Schleimhaut der Mundhöhle aufgetreten ist, habe ich einen Fall aus der Würzburger Klinik auffinden können, der dreimal litterarisch abgehandelt wurde und zwar von Dumesnil und Marx (Archiv für Dermatol. 1889, S. 657 ff.) mit Ausgang in Heilung, dann von

Dumesnil allein (Archiv f. Dermatol. 1891, S. 723 ff.) in symptomatologischer und diagnostischer Hinsicht und von Dauber (Archiv für Dermatol. 1894, S. 265) als Recidiv- und schliesslich als Obductionsfall. Ebenso hatte Seifert (Handbuch f. Lar. I, 1, S. 448) einen solchen beobachtet, in dem zeitweilig die Epiglottis der Sitz von Efflorescenzen war, ferner M. B. Hartzell (A case of J. h. Journal of cutan. and genito-urinary Diseases. Nov. 1897) mit Eruption auf der Zungenschleimhaut und Hope Grant (British Journal of Dermatology, 1898, January) mit Befallensein der Zungenunterfläche und der Wangenschleimhaut.

Gunsett (Arch. f. Dermat. 1901, LV. Band, S. 337) hat einen Fall beim Manne beobachtet, gleichzeitig auf der Haut des Rückens und auf der Schleimhaut des Mundes mit kleinen Eiterpusteln, Localisation auf den Gaumenbögen und auf der Zunge, später auf der Uvula, und endlich Rille (Monatshefte für pract. Dermat. 1899, I. Bericht der Wiener dermat. Ges.): Zungenschleimhaut, Lippen, Zahnfleisch secundär befallen.

Die Frage des Vorkommens der **Psoriasis** auf der Mundhöhlenschleimhaut ist eine strittige.

Kussnitzky (Arch. für Dermat., Band 38, 1897, p. 405) beschreibt das Uebergreifen einer ringförmigen Psoriasisefflorescenz der Unterlippe über das Lippenrot auf die Lippenschleimhaut und eine dadurch entstandene graue Verfärbung derselben, wie bei Plaques opalines (Jarisch): Kreibich (Wiener dermat. Ges., 28. XI. 1900) demonstrierte eine Psoriasis der Lippenschleimhaut in Form grossblättriger Abschuppung, die in der rechten Hälfte über den Lippensaum als kleinbogenförmiges Randinfiltrat hinausreicht. Dabei besteht eine chronische, allgemein ausgebreitete Psoriasis am Stamme und den Extremitäten.

Ebenso hat Schütz (Ueber Leukoplakia oris bei Psoriasis und anderen Dermatosen, Arch. f. Derm. 1898, Bd. 46) über die Beobachtung dreier Fälle von Psoriasis der Haut berichtet, in denen gleichzeitig eine Leukoplakie (Leukokeratose) vorlag und ist geneigt, wenngleich es sich nicht um eine echte Psoriasis der Schleimhaut gehandelt

habe, das Zusammentreffen beider Affectionen auf ein ursächliches Moment zurückzuführen (Jarisch, Hautkrankheiten S. 328).

In die obigen Gruppen lassen sich die Fälle aus der Litteratur von **Lupus erythematodes** folgendermassen unterbringen:

1. Hauterkrankung primär, Schleimhauterkrankung secundär: 4 Fälle; Lassar (Berl. derm. G., 7. II. 1893, Arch. für Derm. 1893, p. 744) stellte eine Patientin vor, welche die Affection zuerst an den Handflächen, später auf dem behaarten Kopfe und auf der Schleimhaut des Gaumens zeigte; Cros (Thèse de Montpellier, L. e. du nez et des muqueuses simulant des lésions syphilitiques; nombreuses adénopathies, cit. bei Capelle, vide unten), auf der Zunge 2 ulcerierte Plaques, einer auf der Spitze 50 ct.-stückgross, der andere an der unteren, seitlichen Partie, kleiner und länglich; beide bedeckt mit weisslichen Pseudomembranen; Samuel West (British Journal of Dermat. 1897, p. 489, cit. bei Capelle), acuter Fall; Beginn auf der Nase; Lippenschleimhaut und harter Gaumen; Dubreuilh (Annales de Dermatologie et de Syphiligraphie, No. 3, 1901, Fall von Audry): Beginn an der Nasenspitze. An der Zunge: An beiden Rändern bis 3 cm von der Spitze entfernt zwei symmetrische, runde, glatte Plaques, lebhaft rot, weder erhaben, noch deprimiert, gänzlich schmerzlos, keine Induration, Schleimhaut weich. In der Mitte der rechten Plaque auf dem freien Rande ein bogenförmiger (2 bis 3 mm), weisslicher, narbenähnlicher Ausschnitt. Dieser Anblick lässt an Lues denken und man gibt der Patientin ein traitement mixte.

2. Erkrankungen der Haut und Schleimhaut coexistierend, 17 Fälle: Homolle (Thèse de Paris, 1875, c. Capelle): Unterlippenschleimhaut in Continuität mit den Commissurenaffectionen; zwei erosive Oberflächen, contouriert durch periphere Erhebung; Béringier (L. e. du nez et de la muqueuse laryngée. Oedeme de la glotte. Annales des mal. de l'oreille et du larynx 1878, p. 172): L. e. der Nase; Gaumensegel und harter Gaumen mit durchscheinenden griesähnlichen Körnchen besät; complete Aphonie, Dysphagie, Respirationsstörung; nach 10 Tagen

unter Behandlung mit Vesicatorien Besserung, nur mehr Heiserkeit. Beträchtliche Schwellung der Epiglottis und aryepiglottischen Falten; Schleimhaut der Aryknorpel aufgedunsen; Marty (Thèse de Paris 1883, c. Capelle): Wangen und Larynx; Vidal (Annales de derm. et syph. 1889, p. 785, Moulage No. 1396 des Museums St. Louis in Paris, Catalogue S. 77): L. e. des behaarten Kopfes und Plaques der Wangenschleimhaut beiderseits und an der linken Seite der Zunge, depapillierte Fläche, glatt. Die Plaques an der Wangenschleimhaut haben rotes, eingedrücktes Centrum, weissen Rand und Arborisation, leicht erhaben beim Sehen und Befühlen. Schmerz beim Contact mit Speisen; spontanes Stechen; Vidal (l. c. 1889, p. 326. Moulage No. 1146, Catalogue p. 61 c. Capelle): Wangen, Nasenwurzel und isolierte Plaque der linken Wangenschleimhaut; G. H. Fox (Journal of cut. and genito-urinary Diseases, p. 24, 1890): L. e. des Gesichtes, an der Lippenschleimhaut ovale weissliche Plaques, an der Oberlippenschleimhaut grössere confluierte, am Gaumen oberflächliche Ulceration; Philipson (Berlin. klin. Wochenschr., 29. August 1892, p. 870): Disseminierte Form mit Gelenkrheumatismus: Körper und Kopf; auf der rechten Wangenschleimhaut ovale, rote Plaques mit weisslicher opaler Randzone; Petrini (Monographie, Paris 1892, c. Dubreuilh l. c.): Generalisierter L. e.; Plaques auf der Lippen- und Wangenschleimhaut, Gaumensegel verdickt und narbig; Lang (Arch. f. Derm. 1893): demonstriert eine Frau mit Erscheinungen an der Wangenschleimhaut, die mit L. e. in Zusammenhang stehen; Thin (the British Journal of Dermat. 1895, p. 358, c. Capelle): Gesicht und Oberlippenschleimhaut; Lustgarten (Journal of cut. etc. 1897, p. 529, c. Capelle): Gesicht, Kopfhaut; auf der Lippenschleimhaut mehrere kleine isolierte Plaques; Cavafy (British Journal of Derm. 1897, p. 328 l. c.): Ohren, Wangen, Lippen und Oberlippenschleimhaut; Kaposi (Wien. derm. Ges., 11. April 1899) stellte eine Frau vor mit L. e. des Gesichtes und kreuzergrossen Plaques auf der Wangenschleimhaut; Galloway (Engl. Derm. Ges., 14. XI. 1900, Derm. Centrbl. 1900, S. 188): L. e. der Handrücken, Wangen und des Gaumens. Oberflächl. Exulcerationen; Balzer, c. bei

Dubreuilh, 1900, L. e. totius corporis. Befallen ist Lippe und Lippenschleimhaut, Wangenschleimhaut beiderseits, Gaumen und Gaumenbögen; Dubreuilh (l. c.), 1901 (Fall von Méneau): L. e. der Kopfhaut. Am freien Rand der Unterlippe einige veilchenblaue, marmorierte Flecke, auf denen ein feines, weisses Netz ausgebreitet ist. Beiderseits weissliche Plaques auf der Wangenschleimhaut und dem Zahnfleisch auf der äusseren Seite des proc. coronoideus des Unterkiefers. Derselbe, 1901 (Fall von Hassler): L. e. beider Ohren, der Nase, der Wangen, des Kinns, und der Augenlider. Lippen blaurot. Auf der Lippenschleimhaut unregelmässige, rote, nicht ulcerierte, kaum erodierte, feinkörnige Plaques. Im linken Sulcus alveolo-buccalis in der Höhe des I. gr. Molaris, der fehlt, eine weissblaue unregelmässig begrenzte, leicht vorspringende, wenig harte Plaque mit kleinen miliären Körnchen, die, sehr leicht erhaben, von der Consistenz des Lich. plan. bei Berührung, und ziemlich unregelmässig auf die Plaque, auf rotem Grunde ruhend, verteilt sind. Im Centrum dieser Plaque auch unregelmässige, weissliche, narbenähnliche Züge. Plaque völlig schmerzlos, ca. 1½ cm breit, 2 cm lang, geht auf die Wangenschleimhaut und ein wenig auf den Rand des Zahnbogens hinauf. Pharynx und Larynx frei.

3. Primärer L. e. der Schleimhäute mit nachfolgender Hauterkrankung. 6 Fälle: Lamaison (Thèse de Paris 1882/83, p. 69, c. Capelle): Primär auf der Nasenschleimhaut, dann auf der Nase; Lassar (Berl. dermat. Ges., 7. II. 1893, Arch. f. Derm., p. 744, 1893) hat einen Fall von L. e. behandelt, bei dem die Affection im Halse (Gaumen) den Verdacht auf Lues nahelegte. Erst als später weitere Eruptionen am Körper auftraten, wurde die Diagnose aufgeklärt. Die Krankheit war dadurch entstanden, dass die Patientin sich ein Zahnersatzstück hat anfertigen lassen, das einen Reiz auf die Schleimhaut ausübte; Quinquaud (c. bei Capelle, p. 131) hat einen L. e. primär am Gaumensegel entstehen sehen; Du Castel (Annal. de dermatol. et de syph. 1899, p. 660): Generalisierter Lup. eryth. Beginn vor 10 Monaten an der linken Wangenschleimhaut mit kleiner, indolenter Plaque; dann erst successive an der anderen Wange, den Ohren, Extremitäten

und am Stamm. Die Mundhöhle ist fast in allen ihren Teilen ergriffen. Die Lippenschleimhaut ist teilweise violett gefärbt, weisslich rot, abschuppend, mit verticalen Rillen versehen. Keine diffusen Flächen, sondern eine grosse Anzahl kleiner disseminierter, rötlicher und exulcerierter Punkte; auf der Wangenschleimhaut: weissliche, leukoplakieartige Flecke, an einigen Stellen rotviolett gefärbt, hier und da erodiert; am Gaumen: rotblauer Fleck, teilweise knotig und ulceriert; gegen das Gaumensegel zu längliche Form von mehr roter Farbe; linke Mandel ebenfalls in gleicher Art befallen; Uvula in ihren unteren zwei Dritteln manifest gerötet; Nasenschleimhaut mit dicken, gelblichen adhärenten Krusten belegt; Dubreuilh, 1901 (Fall von Brocq), l. c.: L. c. des Gesichtes und des behaarten Kopfes. Mundhöhlenschleimhaut etwas rot; auf beiden vorderen Gaumenbögen verticaler, rotblauer Streifen. An der unteren Partie der linken Wangenschleimhaut in der Höhe der letzten Molarzähne eine längliche Plaque von vorne nach hinten, 3:1 cm, rotblau; nicht gleichförmig, sondern unregelmässige, strahlenförmige Streifen. In der Mitte der Plaque eine Ulceration, kleinlinsengross, rot, oberflächlich, an der Seite derselben ein kleinerer, narbenähnlicher, weisser Fleck. An der rechten Wangenschleimhaut, beinahe symmetrisch, ein weiterer Fleck mit denselben Eigenschaften, nur kleiner, und ohne Ulceration. Die Ränder des Gaumensegels sind mit einem schmalen, blauen Bande besetzt, das schlecht begrenzt und den Plaques an der Wangenschleimhaut ähnlich ist. Alle Schleimhautplaques sind bei der Palpation hart, nicht schmerzhaft, beim Contact mit Speisen irritierend. Dieses Gefühl besteht seit 10 Jahren, so dass D. annimmt, dass die Mundhöhlenschleimhaut-Affectionen den anderen vorausgegangen sind; Capelle (Thèse de Paris 1901, Contribution à l'étude du lupus érythémateux des muqueuses): Beginn in der Mundhöhle vor 10 Monaten, äussere Erscheinungen (Nase, hinter den Ohren) folgten vor 6 Monaten; Wangenschleimhaut: Auf beiden Seiten längliche Plaques von der Mundcommissur bis zum Kieferast. Diameter bis 4 cm. Erkrankte Schleimhaut erhaben, verdickt, auf Druck schmerzhaft!

Plaques scharf abgegrenzt. Farbe bläulichweiss oder rot. Rand weisslich, fein, nach aussen rotgelb. Oberfläche unregelmässig, warzig durch stecknadelkopfgrosse Vorsprünge, die sich vom roten Grunde erheben. An manchen Stellen Exulcerationen. Die Schleimhaut ist verdickt. Zunge: An der Unterfläche und am Rande längliche Plaque, zwei Drittel derselben einnehmend. Schleimhaut verdickt, hochrot im Centrum, peripher eine weissliche deutliche Randschnur.

4. Solitärer L. e. der Schleimhaut. Folgende 3 Fälle müssen nach ihrer Beschreibung als solche angesehen werden, die sich nur auf die Schleimhäute beschränkten und die äussere Haut frei liessen: Sherwel (Lupus érythémateux de la bouche. Annales de dermatologie et de syph. 1890. p. 514): L. e. des Pharynx und Larynx. Junges Mädchen, seit langer Zeit aphonisch und halsleidend. Zur Diagnose waren hinreichend die Schwellung und Infiltration beider Tonsillen und der linken Pharynxseite, die Schwellung und die Erosionen des Larynx und der Epiglottis. Das linke Stimmband war paretisch, das linke Taschenband geschwollen, erodiert und wie von Würmern angefressen. Antisyphilitische Behandlung erfolglos. Nach einiger Zeit verschwanden die Erscheinungen der linken Seite mit Hinterlassung oberflächlicher Narben, worauf die rechte Seite befallen wurde; Lesly Roberts (The British journ. of dermatology 1897. p. 177): Atrophie des Zahnfleisches, das zuerst ergriffen worden sein soll; Unterlippenschleimhaut: Roter trockener Fleck mit Vascularisation in der Umgebung: M. Feulard (Annales de derm. et de syph. 1898, p. 806): Auf der Schleimhaut der Unterlippe zwei Flecken, 20 ct.-stück gross, opalin, keine Ulceration. Verdickung; ringsherum kleine rote vascularisierte Randzonen, die sich in der Umgebung verlieren; Plaques leicht vorspringend. Dieser Fall stützt sich allerdings zum Teil auf den Zusammenhang mit der gleichzeitig bestehenden Lungentuberculose. Die Franzosen nehmen ja einen Connex zwischen L. e. und Tuberculose an (siehe später).

Als wichtigste von vorstehenden Arbeiten möchte ich nochmals diejenigen von Dubreuilh und von Capelle nennen.

Zur Uebersicht der Localisation diene folgende Tabelle:

Fälle	Lupus erythematodes	Lippenschleimh.	Wangenschleimh.	Gaumen	Zunge	Larynx	Nasenschleimh.	Tonsillen	Pharynx	Uvula	Zahnfleisch
4	bei primär. Hauterkr.	1		2	2*						
17	coexistier. mit Hauterkr.	9*	9	4**	1	2					
6	primär mit nachfolg. Hauterkr.	1	3***	4	1		2	1		1	
3	Solitär	2				1*		1	1		1
30	Summe	13	12	10	4	3	2	2	1	1	1
	Procentsatz	43,3	40	33,3	13,3	10	6,7	6,7	3,3	3,3	3,3

* bedeutet Erosionen oder Ulcerationen.

Was den **Lupus vulgaris** anlangt, sagt Kaposi (Lehrbuch 5. Aufl. 1899, S. 810), dass derselbe auf der Schleimhaut der Mundrachenhöhle (auf der Zunge seltener) und des Kehlkopfes ziemlich häufig vorkommt und zwar in Fortsetzung der Erkrankung von den Lippen her, oft auch von dieser getrennt, ja zuweilen primär, noch vor der Localisation an der allgemeinen Decke. Fälle aus der Litteratur hierfür anzuführen, wäre nach diesem allgemein giltigen Satz eigentlich unnötig. Trotzdem will ich wegen ihrer grösseren Seltenheit im Vergleich zu den anderen Erkrankungen folgende anführen: Ducastel (Soc. fr. de derm. et de syph., 13. Juli 1899): Seit mehreren Jahren Lup. vulg. des Gesichts. Seit einigen Monaten entwickelt sich auf der rechten Seite der Zunge, nahe an der Spitze, ein in seiner Ausdehnung zunehmendes Geschwür. Jetzt besteht eine indolente, unregelmässige, perlmutterglänzende Plaque von $1^1/_2$ cm Durchmesser und ca. 1 cm Dicke. Es handelt sich um einen der seltenen Fälle von Zungentuberculose bei Lupösen; Lang (Wien. derm. Ges., 28. XI. 1900): 20 jähriger Bursche mit

Lupus an der Stirne, der Nase und am Halse nebst einem isolierten Lupusherde am rechten Mundwinkel, in die Schleimhaut hineinreichend. Die Localisation am Mundwinkel für sich allein, ohne Zusammenhang mit angrenzendem Lupus muss als eine höchst seltene bezeichnet werden: Spire (Arch. clin. de Bord., Dez. 1895): Drei von demselben beobachtete Fälle von Zungenlupus. „Bei allen drei zeigte sich der Lupus als eine warzige, graurötlich verfärbte, erhabene Plaque von ziemlich harter Consistenz und absoluter Schmerzlosigkeit. In allen bisher publizierten Fällen sei er mit Lupus des Pharynx oder Larynx kombiniert gewesen und zwar sei er von diesen Organen auf die Hinterfläche und später eventuell, der Raphe folgend, auf die Vorderfläche der Zunge gekrochen. Alle Fälle seien bei ihrer absoluten Schmerzlosigkeit zufällig gefunden worden.“

Ueber das Vorkommen der eigentlichen **Tuberculose** hat Chiari (Berliner medicin. Wochenschr. No. 45, 1899; Sitz. der Tuberculose-Commission der deutsch. Naturforsch. u. Aerzteversamml. in München, 20. IX. 1899) ein Referat erstattet, nach welchem in den oberen Luftwegen, namentlich im Nasenrachenraum, in den Mandeln und auch in der Nase, gelegentlich auch im Rachen, Munde, Kehlkopf manchmal primäre Herde sich finden, so in den adenoiden Vegetationen der Kinder in 5%. Auch erkranken Nasenrachenraum, Mandeln, Nase, Rachen und Mund viel öfter secundär an Tuberculose, als man früher glaubte.

Nach Schech erkrankt isoliert am häufigsten die Zunge, sehr selten das Zahnfleisch. Am harten Gaumen kann die Tuberculose auch als Ostitis oder Periostitis beginnen und dann erst auf die Schleimhaut übergreifen und ähnliche Zerstörungen verursachen wie die Syphilis.

Fälle: Kaposi (Wien. dermat. Ges., 23. Januar 1901): 38jähriger Mann, grosse Caverne im linken Oberlappen. Seit drei Monaten Geschwür an der Zunge, am rechten Rand ca. 2 cm von der Spitze entfernt fast guldengross, unregelmässig, zackig begrenzt; vorderer Anteil mit flachem, leicht zackigem Rand und gereinigter, feinwarzig granulierender Basis; rückwärtige Hälfte

mit graugelblichem Detritus bedeckt; längs des zerfallenen, leicht blutenden Randes teils frische, teils auch eitrig zerfallene, stecknadelkopfgrosse Knötchen; aus dem Zerfall derselben ist das Fortschreiten am Rande deutlich ersichtlich, die histologische Untersuchung bestätigte die klinische Diagnose; Kreibich (Wien. derm. Ges., 28. XI. 1900): 26 jähriger Spengler. Beiderseits Apicitis, Nachtschweisse. Multiple Lymphome am Hals. Mundschleimhaut blassrot. Rechts dem letzten oberen Molarzahn entsprechend an der Innenseite des Zahnfleisches auf den harten Gaumen übergreifend ein ca. kreuzergrosses Geschwür mit drüsig unebenem, wie mit Grieskörnern bestreutem Grund, an welchen leicht abstreifbares eitriges Secret haftet, und mit feinzackigen, wie angenagten Rändern. Der linke vordere Gaumenbogen und die linke Tonsille sind gleichfalls von einem seichten, etwa bohnengrossen Geschwür eingenommen, aus dessen Grund hirsekorngrosse, grauweisse Knötchen vortreten; Radcliffe Crocker (Londoner derm. Ges., 14. II. 1900): tuberculöse Ulceration des harten und weichen Gaumens und der Nasenschleimhaut bei einem 35 jährigen Mann mit tub. Belastung, der seit 12 Monaten an einem ebenfalls tub. Geschwür des rechten Zeigefingers leidet; Neumann (Wiener dermat. Ges., 23. I. 1901): 26 jähriger Drahtweber mit Ulcus tuberculosum palati sin. Am linken Gaumenbogen ein hellergrosses Geschwür mit unterminierten Rändern, welche zugeschärft gegen das Centrum auslaufen, mit dünnem grauen Belag und Einsprengung von mohnkorngrossen grauen Knötchen in der Basis und Umgebung des Geschwürs.*)

Da Erscheinungen der verschiedenen Krankheiten im Bereich der Schleimhäute der Mundhöhle etc. mit Lues eine frappante Aehnlichkeit aufweisen können, so liegt nicht nur aus diesem Grunde eine Verwechslung sehr nahe, sondern auch deshalb, weil die eventuell

*) Anmerkung. Spezielle hier nicht angeführte Litteraturfälle, sowie einzelne Lehrbücher und Artikel aus Zeitschriften etc., die nicht im direkten Zusammenhang mit dem Thema stehen, sind noch im folgenden in den Text eingeflochten.

vorher, gleichzeitig oder nachher bestehende Hauteruption wiederum nach ihrer Lokalisation, nach ihren begleitenden Drüsenschwellungen und nach ihrem einem syphilitischen Exanthem ähnlichen Habitus auf die Diagnose Lues hinweisen kann.

Solitäre Plaques, Erosionen und Ulcerationen in der Mundhöhle bieten natürlich die schwierigste Diagnose, aber auch solche mit Hauterscheinungen kombinierte geben gerade durch letztere oft Anlass zur Bekräftigung einer falschen Annahme.

I. Papulöse Enantheme.

Lichen ruber planus.

In Bezug auf die specielle Symptomatologie des Lichen ruber planus mucosae sagt Stobwasser (l. c.) folgendes: „Die Affectionen im Munde werden häufig nicht als solche erkannt und mit ähnlich aussehenden verwechselt, namentlich, wenn sie sich nur dort und nicht gleichzeitig mit solchen auf der Haut zeigen. Noch schwieriger wird die Diagnose im Kehlkopf, weil es den Dermatologen zumeist an der nötigen laryngoskopischen Technik und dem Laryngologen wiederum an der gehörigen Uebersicht über die Dermatosen gebricht.“

Verwechslung mit Lues.

In dem isolierten Fall von Mundhöhlenschleimhautlichen von Stobwasser (l. c. K. Herxheimer) hält der 35jährige Patient, welcher sich vor 7 Jahren eine Lues zugezogen hatte, die jetzige Affection seines Mundes für eine Erscheinung derselben, was ihm durch einen Arzt bestätigt worden war. In einem Falle von Hamacher (l. c.) — Eruptionen an Händen, Füssen, Scrotum, Mundschleimhaut — war der Patient vorher fälschlich wegen Lues, ebenso war nach Köbner (l. c.) ein Lichen corporis et buccalis vorher als Syphilis mit Jodkalium behandelt worden.

1. Für die Verwechslung des Lichenexanthem allein spricht folgendes: Böck, Lichen planus et obtusus am Körper (Monatsh. f. pract. Derm. No. 10, 1886). Der Patient war in einer verzweifelten Lage, da er schon hingereist war, um sich zu verheiraten, und man ihm gesagt hatte, dass er an recenter Syphilis leide, ein Beispiel also der fatalen Verwechslungen dieser Krankheit mit Syphilis.

Auch umgekehrt kann die Lues Anlass geben, eine Lichenerkrankung vorzutäuschen.

Das geht aus einem von Danlos (Soc. fr. de dermat., 10. März 1898, Annal. 1898) demonstrierten Fall hervor, bei welchem man mit Sicherheit auf Grund der Mundaffection die Diagnose Lichen buccalis gestellt hätte, wenn nicht der Umstand Bedenken erregt hätte, dass man es mit einer Person zu thun hatte, die vor kürzerer Zeit sich luetisch inficiert hatte und typische Erscheinungen der Haut an sich trug; Kopytowski (Dermat. Centralbl. No. 9, 1901) beschreibt bei einem 36 jährigen Mann ein juckendes (!) Exanthem, bei dem die Diagnose zuerst auf Lichen ruber gestellt, mit Rücksicht darauf aber, dass seine Frau gleichzeitig floride syphilitische Erscheinungen hatte, doch Lues angenommen und antiluetische Behandlung durchgeführt wurde, unter welcher Heilung erfolgte. Ebenso stellte Lang (Wien. derm. Ges., 23. I. 1901, Archiv f. Dermat. 1901, p. 430) ein 18 jähriges Mädchen mit kleinpapulösem Syphilid an beiden inneren Schenkelflächen vor, welches die frappanteste Aehnlichkeit mit Lichen ruber planus aufwies.

Eine Verwechslung dürfte das Alter der Patienten nicht ausschliessen, indem man sagen könnte, dass der Lichen ruber erst von einer bestimmten Altersgrenze ab auftritt. Nach Lesser allerdings fällt das Vorkommen des Lichen zwischen das 20. und 50. Lebensjahr, nach Kaposi dagegen zwischen das 10. und 40. Letzterer hat den L. r. jedoch auch bei einem Kinde von 8 Monaten und zweimal bei Kindern von 3 bezw. 4 Jahren angetroffen.

2. Das isolierte Auftreten des Lichen ruber auf Genitalien und Palma manus und Planta pedis, auch auf der Analschleimhaut kann schon wegen der Lokalisation die Diagnose beeinflussen. In einem Falle von Cäsar Boeck (l. c. 1886), bemerkte der Patient, einen Tag bevor er zum Arzt ging, einen Ausschlag am Penis: Der ganzen Corona glandis entlang hatte er eine Reihe von kleineren und grösseren Papeln und Plaques mit sehr scharf markierten roten Rändern und eingesunkener, bläulich-livider Mitte, und an der inneren Fläche des Präputiums hatte er eine grosse Gruppe dichtstehender, nur stecknadelkopfgrosser Papeln, die hier eine mehr bläulichweisse Farbe zeigten. In dem Pincus'schen (l. c.) Falle hatte die Lokalisation an der Vulva ein der Leukoplakia vulvae ähnliches Krankheitsbild hervorgerufen. Die mikroskopische Unter-

suchung liess an der Diagnose Lichen ruber keinen Zweifel. Die Arsentherapie versagte (!).

Keratotische Veränderungen infolge Lichen hat Broocke (l. c.) bei drei Fällen an Planta und Palma beschrieben; deutliche Plaques an den Handtellern, schwielige Veränderungen an der Glans penis Hamacher (l. c.).

3. Um so mehr kann eine Verwechslung Platz greifen, wenn derartige Lokalisationen von einem mit Lues ähnlichen Exanthem begleitet oder später auftretend zur Beobachtung kommen, noch dazu, dass sich auch Drüsenanschwellungen einstellen können.

Lang (Wiener dermat. Ges., 19. April 1893, Arch. f. Dermat. 1893, S. 873) hat einen Fall demonstriert, der infolge seines Sitzes und seiner Configuration leicht ein serpiginöses Syphilid des Penis und der Scrotalhaut vortäuschen könnte. Am übrigen Körper sehr wenige und undeutlich ausgeprägte Efflorescenzen. Das Ganze besteht 5—6 Monate. Vor dieser Zeit soll der Patient auch nach einem Coitus einen Urethralausfluss bemerkt haben, den er, nachdem nach 14 Tagen keine Sistierung eintrat, eigenmächtig mit Injectionen behandelte, worauf Verschlimmerung eintrat. Die Urethra lieferte ein eigentümliches Secret, in dem keine Gonococcen nachgewiesen wurden. Lang hält es für wahrscheinlich, dass sich ähnliche Veränderungen wie auf der Haut auch in der Urethra finden. Bei der Urethroskopie sah L., ausser einzelnen Schwellungen hier und da, nichts besonders.

4. Ganz besonders aber gewinnen diese Lokalisationen an Bedeutung, wenn noch jene Plaques, Erosionen, ja sogar oberflächliche Ulcerationen von Lichen in der Mundhöhle vorhanden sind, welche die Diagnose Lues erst recht in den Vordergrund treten lassen können: Saalfeld l. c., 1888, Zunge und Penis; Lang, l. c., 1901: 19 jähriger Bursche mit ausgedehntem Lichen pl. corporis; die Penishaut ist mit isolierten Lichen planus-Efflorescenzen wie besät. Nach einer Zeit von über zwei Monate Lichen an der Wangenschleimhaut beiderseits, der wie ein zarter Gazeschleier am Rande wie in zarte Gazefransen aufgefasert ist; Bender, l. c., 1887, ein Fall: Beginn an den Händen, gleichzeitig weisse Plaques in der Mundhöhlenschleimhaut und auf der Zunge. Die Inguinal-,

Auro-occipitaldrüsen multipel geschwellt, nicht schmerzhaft, Exanthem am Penis. Im Falle von Audry, l. c., 1894, entstanden, während sich die primären Plaques auf der Schleimhaut der Wange, der Lippen und auf dem Zungenrücken innerhalb 3 Wochen vergrösserten, kleine, rote, wachsartige, glänzende Knötchen auf der Glans, der Penishaut und dem Handrücken. Hierzu kommen noch die reinen Schleimhautfälle von Page, Mundhöhle, Anus und Urethra, und von Stobwasser, (l. c.), Mundhöhle und Analschleimhaut.

Ueberblickt man die Fälle von Lichen ruber planus der Mundhöhle in den oben gesonderten Gruppen und zieht die Möglichkeiten zu diagnostischen Irrtümern in Betracht, so wird man die Thatsache nicht ausschliessen können, dass unter gegebenen Umständen die Unterscheidung von Lues nicht immer eine ganz einfache ist und es sich wohl verlohnt, zusammenfassend eine Charakteristik dieser Schleimhauterkrankung zu geben.

Symptomatologie des Schleimhautlichen.

Zwar haben schon Marx, Moritz Schmidt, Stobwasser u. a. für ihre Fälle eine Symptomatologie gegeben. Jedoch hat nach meinem Dafürhalten Gautier (l. c.) dieselbe am einheitlichsten dargestellt und ich glaube, dass es für uns Deutsche immerhin einen Nutzen bedeutet, wenn ich neben eigenen Deductionen aus dem litterarischen und eigenen Material bei folgenden Ausführungen diese ausgezeichnete Arbeit, die nach meinen Erfahrungen nicht allgemein bekannt und zugänglich ist, als Grundlage nehme.

In den Schleimhäuten zeigt der Lichen ruber planus sich in den verschiedensten Varietäten.

Vergleicht man die verschiedenen Beschreibungen der Autoren, so findet man, dass jeder das Bild wieder anders beschreibt, bald als weisse Streifen (Hutchinson), bald als Körnchen (Pospellow), bald in der Form des Farrnkrautblattes (Crocker, Thibierge, Frèche), dann wieder unter dem Bilde, das eine Lapisätzung macht (Thibierge), eines weichen Spitzenmusters (Dubreuilh), als Grieskörner (Dubreuilh), als weisse Ringe (Frèche). Diese Verschiedenheit der Beschreibungen beruht darauf, dass die einzelnen Autoren die Plaques vom

morphologischen Standpunkt aus beschrieben haben. In der That ist eine Polymorphie vorhanden, aber nicht auf Grund verschiedener Elemente, sondern nach Frèche auf Grund der Verschiedenheit in der Gruppierung ein und desselben Initialelementes.

Lichenpapel.

Dieses Initial- oder Eruptivelement ist die charakteristische Lichenpapel. Jedoch erscheint dieselbe trotz ihres ausgeprägten Charakters auf der Mundhöhlenschleimhaut anders als auf der Zunge. Ferner kommt hinzu, dass bei Recidiven diese die Plaques zusammensetzende Papel ihre streng charakteristischen Eigenschaften verliert.

I. Auf der Mundhöhlenschleimhaut, insbesondere auf der Wangenschleimhaut, ist das Eruptivelement nach Frèche, Gautier und anderen

1. perlmutter-weiss glänzend, selten gräulich;
2. von verschiedenen Volumen, von der Grösse eines Nadelkopfes, manchmal kleiner;
3. hemisphärisch, abgeplattet, auch konisch mit polygonaler Basis;
4. ausserordentlich hart bei Berührung und rauh;
5. ruht unmittelbar auf der Schleimhaut, welche in diesem Bereich keineswegs alteriert oder infiltriert ist.

II. Auf der Zunge kommt die Initialpapel seltener vor. Auf der Unterfläche derselben ist ihr Charakter am reinsten, aber kleiner und feiner, auf der Oberfläche erleidet sie Alterationen und Modificationen:

1. Die Farbe ist weisslich, ohne den Perlmutterglanz zu haben;
2. sie kann sich vergrössern, verkleinern, dünner werden;
3. Die Höhe der Papille nimmt ab; sie wird flach;
4. Die Consistenz wird fest, hart. Die Papel wird glatt (Gautier).

Entstehung der Plaques.

Entstehen in der Mundhöhle mehrere Papeln und bleiben sie vereinzelt, so sehen sie wie in die Schleimhaut eingestreute Körner aus.

Vereinigen sich mehrere Papeln und gruppieren sich beliebig, so ist es bei der obigen Verschiedenheit des Grundelementes erklärlich, dass die dadurch entstandenen Plaques auf der Mundhöhlenschleimhaut ein anderes Bild geben, als auf der Zunge.

Formen und Arten der Plaques.

A. Mundhöhle mit Ausnahme der Zunge.

Auf der Wangenschleimhaut entstehen durch Confluenz zahlreicher Papeln die verschiedensten Formen von Plaques.

Allgemein betrachtet

respectieren 1. diese Formen die Grenze ihrer Initialelemente und sind gegen die nicht befallene Schleimhaut abgegrenzt, welche gänzlich unverändert bleibt;

2. sie sind immer weisslich bis perlmutterglänzend;
3. mehrweniger rauh, nie glatt, beim Berühren lederartig, mit unregelmässiger Oberfläche;
4. mit tiefen weissen Furchen, oft in netzartiger Anordnung versehen;
5. sie sind leicht induriert, was durch die auf die nicht infiltrierte Schleimhaut aufgelagerten Partien zu Stande kommt;
6. die Auflagerung — aus den nicht alterierten Papeln bestehend — lässt sich von der Schleimhaut nicht abziehen;
7. im späteren Stadium kann ein oberflächlicher Zerfall der Plaques eintreten (Kaposi, Stobwasser);
8. subjektive Empfindungen fehlen; im allgemeinen kann sich bei Berührung mit der Zunge ein rauhes Gefühl oder beim Kauen der Contact mit den Speisen in etwas funktionsstörender Weise bemerkbar machen.

Speziell betrachtet construieren sich die Plaques auf der Wangenschleimhaut

a) aus der Qualität der einzelnen Papel (gross oder klein, mehrweniger abgeplattet, polygonal);

b) aus der Ausdehnung und der Art der Gruppierung.

Auf diese Weise entstehen die mannigfaltigsten Bilder und wird die Polymorphie erklärlich:

I. **ovale** Plaques in verschiedener Ausdehnung;

II. **runde.** Aus diesen können sich **ringförmige** entwickeln durch Depression oder Atrophie des Centrums (Pospelow), besonders an der Wangenschleimhaut in der Umgebung der Molarzähne (Thibierge). Auch auf dem Zahnfleisch (Gautier);

III. **Furchen** zwischen lineären Vorsprüngen und zwar:

1. parallel laufend als mehrweniger buchtige Stränge, in ihrer Richtung den Wangenschleimhautfalten folgend und die Spitze derselben einnehmend. Diese parallelen Stränge können sich, besonders jeder für sich, am Ende in der Gegend der Mundkommissuren gabelförmig teilen, so dass hierdurch ein pinselförmiges Netzwerk entsteht;
2. konvergierend: Statt parallel zu laufen können diese Streifen gegen einen Punkt konvergieren, wodurch die Figur eines Sternes entsteht; wenn dies mehrfach in der gleichen Ordnung stattfindet, so kommen Bilder zu Stande, die an ein Farrnkrautblatt (Crocker, Dubreuilh, Frèche, Thibierge) oder an Moos (Frèche) erinnern;
3. sich kreuzend: Die Linien können sich auf mehrweniger regelmässige Art kreuzen und begrenzen zwischen sich Teile gesunder Schleimhaut. Auf diese Weise entstehen dann carreauartige Felder oder Spitzenmuster;
4. ringförmig laufend: Nach Frèche begrenzen die ringförmig zusammenlaufenden Stränge gegen das Ringcentrum zu gesunde Schleimhaut, im Gegensatz zu der sub II angeführten Ringform, welche durch Depression im Centrum bei Atrophie der Plaque entstanden ist.

Durch Association von zwei solchen Ringen können Diplococcenformen zu Stande kommen (c. Gautier p. 43).

B. Zunge.

Die Plaques auf der Zunge verhalten sich analog der Verschiedenheit der Initialpapel anders wie diejenigen auf der Schleimhaut der Mundhöhle und speciell der Wangen.

Allgemein betrachtet ist bei diesen Plaques

1. die papulöse Form selten und kommt fast nur auf der Zungenunterfläche vor.
2. Sie sind nicht deutlich gegen das nicht befallene Gebiet abgegrenzt.
3. Sie sind matt-weisslich, entbehren des Perlmutterglanzes.
4. Sie sind glatt, nicht rauh und im ganzen nicht erhaben gegen die Schleimhaut; in der Mehrzahl der Fälle ist die Oberfläche regelmässig.
5. Die Consistenz ist fest, aber nicht so hart, wie an den anderen Localisationen.
6. Die Plaques lassen sich nicht abziehen.
7. Die Localisation ist mit Vorliebe an den Zungenrändern, und meist symmetrisch, wenn auch unregelmässig vorkommend.
8. Im ganzen kommt es (nach Gautier niemals) nicht zu Substanzverlust, Ulcerationen, Gewebsdestruction. Im Falle Dreysel (2. Gruppe) bestand neben Erscheinungen auf den hinteren Gaumenbogen am linken Seitenrande der Zunge ein ca. linsengrosses, länglichrundes, flaches, ziemlich schmerzhaftes Ulcus. Vielleicht ist dasselbe auf die in diesem Falle gleichzeitig bestehende Arsenintoxication zurückzuführen. Necrosen der Schleimhäute können bei letzterer vorkommen (Kobert, Lehrb. d. Intox. 1893).
9. Subjective Beschwerden können sich in einzelnen Fällen als Störungen beim Sprechen, und Brennen, spontan und beim Essen, geltend machen.

Speciell betrachtet werden

1. die die Plaques hervorrufenden Initialpapeln alteriert und modifiziert, wie schon oben angegeben und,
2. was die Hauptsache ist, wird die befallene Schleimhaut pathologisch mitafficiert, so dass also die Zungenplaques eine Combination der veränderten Papeln und der veränderten befallenen Schleimhaut darstellen. Auf der Zunge constituiert die Papille das Initialelement.

Entwicklung der Zungenlichenelemente.

Nach Frèche und Gautier ist die Entwicklung folgende. Die schematischen Zeichnungen, welche ich gemacht habe, sollen die Sache übersichtlich machen.

Stadium der Initialpapillen mit gesunder interpapillärer Zungenschleimhaut.



Modificationen.

I. Farbenveränderung der Papillen, welche mehr weiss werden.

II. Interpapilläre Schleimhautverdickung an der Peripherie beginnend.

III. Verkleinerung und Abflachung der Papillen; durch Diminution der Papillen einerseits und durch Verdickung der interpapillären Schleimhaut andererseits tritt ein Stadium ein, in dem die Plaque glatt und einheitlich, depapilliert erscheint und zwar nicht durch Abtragung der Papillen, sondern durch Nivellierung der Oberfläche. Schleimhaut und Papillen haben dasselbe weisslichmatte Colorit angenommen.

Diese drei Stadien sind von Frèche (nach Gautier) beobachtet worden.

Es kann aber auch vorkommen, dass die interpapilläre Schleimhaut noch weiter hypertrophiert und ein ähnliches, gefurchtes Bild wie sub II entsteht, aber in umgekehrter Anordnung. Die Ver-

tiefungen sind dann durch die atrophischen Papillen, die Erhöhungen durch die hypertrophische dazwischenliegende Schleimhaut gebildet. Auch hier ist die Farbe einheitlich weisslich.

Diese Veränderungen gehen je nach dem Entwicklungsstadium allmählich in die gesunde Schleimhaut über, so dass die ganzen Plaques keine scharfe Grenze haben.

Die Formen der Zungenplaques, die sich aus obigen Combinationen zusammensetzen, sind nicht sehr mannigfaltig.

Meist sind sie rund, oblatenförmig, oval, isoliert oder symmetrisch und streifig, besonders an den Zungenrändern.

Wenn wir im vorstehenden die Erscheinungen, welche der Lichen ruber planus im Bereiche der ganzen Mundhöhle machte, überblicken, so fallen uns gewisse Unterschiedlichkeiten im Verlaufe derselben auf.

Im allgemeinen beginnen die Plaques auf der Wangenschleimhaut, gewöhnlich in der Gegend der grossen Molarzähne, in der Richtung von hinten nach vorne, dann aber auch auf der Zunge. Diese beiden Localisationen kann man als die häufigsten und prädilectierten betrachten; jedoch sehen wir nach obiger Tabelle, dass kaum eine Region in der Mundhöhle verschont bleibt und die Erkrankung sich sogar noch weiter, bis auf den Larynx, erstrecken kann.

In absteigender Richtung bewegt sich die Häufigkeitsscala (conf. Tabelle p. 8) folgendermassen: Wangenschleimhaut (76,4 %), Zunge (54,2 %), Lippen und Lippenschleimhaut (25 %), Gaumen (11,1 %), Zahnfleisch (9,7 %), Tonsille (2,8 %), Uvula (1,3 %), Larynx (1,3 %).

Wir sehen ferner, dass sich Differenzen nach dem jeweiligen Entwicklungsstadium ergeben.

Entwicklung der Schleimhautlichenplaques.

1. Im **Anfangsstadium** ist auf der **Wangenschleimhaut** das Verhalten folgendes:

1. Die Initialpapel ist allein sehr selten zu beobachten.
2. Vermehrung der Papeln.
3. Gruppierung der Papeln in verschiedenen Formen — papulöse Plaques, rötlich und weisslich — (nach Gautier).

Hierbei sind die Papeln noch als solche zu erkennen. Die Plaques sind rauh und uneben.

Mit Vorliebe sind die Knötchen im Vergleich zu den anderen Formen anastomosierend verbunden, so dass sich eine stricknetzförmige Anordnung (vide Formen No. 3) bildet (Stobwasser).

Auf den Lippen (Rot) zeigen sich die primären Knötchen von silberglänzendem Colorit gruppenweise (Fall Marx). Sobald sie aber auf der Lippenschleimhaut sich befinden, verliert das Bild an Deutlichkeit. Die Papeln sind, zu einer weisslichen Plaque aneinandergelagert, noch zu erkennen und zeigen auch eine gewisse Rauhigkeit (Fall 1).

Auf dem weichen und harten Gaumen, sowie auf dem Zahnfleisch, besonders in den Zahnlücken und cariösen Zähnen gegenüber stehen die Knötchen gewöhnlich mehr isoliert, aber meist zu mehreren, selten jene eigentliche Gruppierung (stricknetzförmig) annehmend (Stobwasser). Auf der Tonsille (Fall Basch) befinden sich bis hirsekorngrosse, konische, glänzende, resp. flache glanzlose Erhabenheiten, deren Umgebung ganz normal ist. Im Larynx (Fall Lukasiewicz) sah man auf der Epiglottis hanfkorngrosse, zum Teil rosarot gefärbte, zum Teil blasse Knötchen, welche bis zum Rande in Reihen angeordnet waren und bis zu den aryepiglottischen Falten hinuntergingen. Auf dem rechten Aryknorpe befand sich ein Knötchen.

Im **späteren Stadium** tritt bei fortschreitendem Prozesse eine complete Fusion der Papeln ein, so dass es schwierig ist, dieselben zu erkennen (Gautier). Die Plaques sind dann nicht mehr rauh, sondern glatt und homogen.

Eine Structur der weisslichen, kaum erhabenen Flecken ist kaum zu sehen.

Nach den Beobachtungen Stobwassers kann entsprechend den Wahrnehmungen von Kaposi im Weiterverlauf der Schleimhautaffection ein oberflächlicher Zerfall erfolgen.

Fall 3 unserer Beobachtungen gehört in das spätere Stadium, wahrscheinlich auch der Fall Lukasiewicz, bei welchem neben den Larynxerscheinungen auf der linken Tonsille einzelne weisse Flecken sich befanden.

Früh- und Spätstadium können nebeneinander hergehen.

II. Der Verlauf der **Zungenlichenplaques** ist nach obenstehend gegebener Symptomatologie ein erheblich verschiedener.

Es ist äusserst selten, wie Frèche es in der Lage war, die Gruppierung der Initialelemente und zugleich auch die Miterkrankung der Schleimhaut in ihrer Entwicklung beobachten zu können.

Meist begegnet man die mattweissen, fix und fertigen, gewöhnlich symmetrischen Plaques, oft auch nur gazeschleierähnliche, weissliche wie hingehauchte Flecken, so dass man das Anfangsstadium von dem späteren nicht unterscheiden kann. Das letztere dürfte mit den oben unter No. III p. 39 angegebenen Veränderungen beginnen.

Die Plaques in der Mundhöhle sind im allgemeinen äusserst persistent. In dem einen Fall von Frèche reicht die Zeit des Erkrankungsanfangs sogar bis auf 5 Jahre zurück, in demjenigen von Hutchinson bestanden die Munderscheinungen zur Beobachtungszeit 1 Jahr, in demjenigen von Feulard sechs Monate. Manche Fälle heilen spontan ab. Nach ½—2 Jahren ist kaum noch eine Spur der Krankheit auf den Schleimhäuten zu sehen (Stobwasser). Trotz dieser Chronicität des Lichen ruber planus kommen aber auch Fälle von kürzerer Dauer vor.

Nicht selten sind die **Recidive** von Schleimhautlichen. Ist schon beim späteren Stadium desselben ein Unterschied mit dem anfänglichen beim erstmaligen Auftreten vorhanden, so besteht ein noch grösserer bei den recidivierenden Formen. Selbst wenn man in der Lage ist, solche von ihrem Auftreten an verfolgen zu können, ist man nicht im Stande, das Vorhandensein von Knötchen feststellen zu können.

Bei den Recidiven entstehen keine neuen Knötchen, sondern nur Sprenkelungen und weissliche Streifen, oft auch in netzförmiger Ausbreitung (Stobwasser). Dass

ohne Kenntnis eines vorher bestandenen Lichen ruber in solchen Fällen die Diagnose eine ausserordentlich schwere werden kann, dürfte wohl klar sein.

Aber nicht nur in solchen Fällen, sondern, wie aus dem Vorausstehenden ersichtlich, auch in vielen anderen kann man im Zweifel sein, ob man es im einzelnen Falle nicht mit Producten der Syphilis zu thun hat.

Diagnostik.

Hinsichtlich der Diagnostik bieten unter den vier Gruppen die ich unterschieden habe, zweifellos die primären und solitären Lichenplaques der Mundhöhle etc. die grösste Schwierigkeit. Bei vorangegangenem oder gleichzeitig auftretendem oder bestehendem Exanthem aber wird die Diagnose nicht in allen Fällen erleichtert oder aufgeklärt, sondern im Gegenteil zeigen die verschiedenen oben aufgeführten Fälle, dass gerade auf Grund desselben eine bestehende Lues erst recht in das Gebiet der Möglichkeit gezogen werden kann, ja dass bei atypischen Erscheinungen sogar eine Stütze zur falschen Diagnose gegeben sein kann. Kaposi macht in seinem Lehrbuch ebenfalls auf diese Verwechslungsmöglichkeiten aufmerksam. Die Differentialdiagnose der Lues gegenüber ist daher eine sehr wichtige und manchmal sehr schwierige.

I. Bei den Plaques in der Mundhöhle, bei welchen das Hautexanthem primär entstanden (I. Gruppe) oder coexistierend (II. Gruppe) angetroffen wird, muss das entscheidende Moment in den Charaktereigenschaften der Hautefflorescenzen gesucht und gefunden werden.

Aber auf der Haut können dem papulösen Syphilid die Lichenerupionen recht ähnlich sehen (z. B. Configuration in Kreisform).

Die Localisation auf penis, vulva, scrotum, planta pedis, palma manus, ad anum, indolente Anschwellungen der Cervical- und Leistendrüsen (Lang, Bender) sind beiden gemeinsam. Auch das für Lichen charakteristische Jucken kann in einzelnen Fällen desselben fehlen und kann andererseits bei Lues bestehen. Die als Panacee gepriesene Arsenmedication, die bei Lues

unwirksam ist, kann ausnahmsweise auch bei Lichen im Stiche lassen. Das Alter bewegt sich auch beim Lichen zwischen Kindes- und Greisenjahren.

1. In den typischen Fällen von Lichen wird die Diagnose leicht aus der Configuration der einzelnen Lichenpapel zu stellen sein.

Nach der Beschreibung Kaposis sind die Knötchen von eigentümlichem, wachsartigen Glanze und gedelltem Aussehen. Die einzelnen Knötchen sind hirsekorn- bis stecknadelkopfgross und selbst viel kleiner, kaum nadelstichgross, die entwickelten grösseren braun- oder blassrot, oder ganz blass, mit einem haarfeinen, roten Saum an der Basis von wachsartigem Glanz, rundlich oder polygonal, sehr derb. Viele selbst der kleinsten Knötchen zeigen im Centrum ein wie durch einen Nadelstich gemachtes, kleines Grübchen, das als flache Delle oder feines Pünktchen sich präsentiert.

Die syphilitische Papel ist ein scharfbegrenztes, braunrotes, derbes, etwas hervorragendes, glänzendes Knötchen, welches vom Centrum nach der Peripherie fortschreitend sich vergrössert und involviert, dabei Schuppen und Krusten bildet und mit Hinterlassung eines atrophischen, anfangs pigmentierten, später weissglänzenden Grübchens schwindet. In der Regel ist eine Polymorphie der Papeln durch gleichzeitiges Vorhandensein aller Entwicklungs- und Involutionsstadien vorhanden.

2. In den nicht typischen Fällen kann die Differenzierung durch folgendes bewerkstelligt werden.

a) Durch heisse Compressen. Joseph macht auf ein Unterscheidungsmal, das von Pospelow angegeben wurde, aufmerksam. Legt man mindestens einen Tag lang eine compresse echauffante auf die Efflorescenzen auf, so treten auf den Lichenplättchen infolge der Maceration perlmutterähnliche Ringe und Streifen scharf hervor, während bei einem papulösen Syphilid bei gleichlanger Maceration eine kaum bemerkbare weissliche Quellung der centralen Schuppe der Papel entsteht, oder bei längerer Maceration die ganze Papel weiss wird.

Dieses Differentialsymptom geben unfreiwillig oft diejenigen dem Arzt in die Hand, welche, ausserhalb der medicinischen Welt stehend, die Krankenbehandlung sich zur Lebensaufgabe gemacht haben und das Wasser als ausschliessliches Heilmittel verwenden. Kommt ein mit derartigen Umschlägen behandelter Patient zum Arzt oder wieder zum Arzt, so weist sein Exanthem die obigen Charakteristica auf.

b) Durch die histologische Untersuchung (Excision einer Papel). Wenn über die histologischen Verhältnisse der Lichen ruber planus-Knötchen keine allgemeine Uebereinstimmung herrscht, so sind dieselben der luetischen Papel gegenüber doch differentialdiagnostisch zu verwerten.

Beim Lichen ruber planus haben wir ein perivasculäres Infiltrat im oberen Corium mit Epidermisabhebung. Nach Joseph: 1. Zuerst perivasculäre Infiltration im Corium. 2. Hierdurch secundär Zerfall und Auflösung des Rete, wodurch eine mit Gerinnsel angefüllte Lücke entsteht. 3. Dann Keratose (Hypertrophie der Hornschicht), wodurch an vielen Stellen das noch erhaltene Rete plattgedrückt wird. — (Dadurch, dass beide Schichten, Corium und Hornhaut, aneinander gedrückt werden, atrophiert das Rete.)

Nach Jarisch: 1. Scharf abgegrenztes Infiltrat und Oedem im Papillarkörper. 2. Verdickung der Körnerschichte und hierdurch Verdrängung der Stachelschichte; gleichzeitig Verbreiterung der Hornschichte, die das Rete auf eine Linie platt drückt. 3. Lückenbildung durch Abhebung der Epidermis durch Lockerung der Verbindung zwischen Epidermis und Corium. Dellenbildung durch Reduction der Stachelschichte.

Die syphilitische Papel stellt nach Joseph ein umschriebenes, scharf begrenztes Zelleninfiltrat des Papillarkörpers und des Coriums dar. Nach Unna befinden sich die Zellen überall in der Ausbildung zu Riesenzellen. Die meisten Riesenzellen seien klein, aber es gebe auch Riesenzellen von demselben Typus wie im Lupus.

II. Sind wir bei den Mundhöhlenplaques des Lichen der III. Gruppe, den primären, darauf angewiesen, die Diagnose

erst aus dem später auftretenden Hautexanthem zu stellen, so sind dieselben Verhältnisse gegeben, wie bei den vorhergehenden Gruppen.

Deshalb müssen wir Merkmale haben, die uns aus den Erscheinungen in der Mundhöhle allein die Lichenplaques erkennen lassen.

Mundhöhle mit Ausnahme der Zunge:

a) Die Localisation zwischen Lichen und den Plaques muqueuses bietet nichts charakteristisches. Die Lichenplaques können in der Mundhöhle überall vorkommen. Wenn auch die Wangenschleimhaut bevorzugt wird, so werden gerade diejenigen Regionen, die ein Lieblingssitz der Lues sind, befallen, nämlich Lippen und Lippenschleimhaut, harter und weicher Gaumen, Gaumenbögen, die Uvula und die Tonsillen. Gerade letztere sind der Lues gegenüber von Wichtigkeit.

b) Das Intactbleiben der Lichenplaques kann den Plaques muqueuses gegenüber, welche sich durch Neigung zum Zerfall auszeichnen, nicht allgemein giltig als ein Charakteristicum verwertet werden. Ein oberflächlicher Zerfall ist auch hier möglich. Erwägt man, dass durch verschiedene Ursachen, mechanische Insulte etc. immerhin die Möglichkeit zu Erodierungen besteht, so können doch Fälle eintreten, in denen auf Grund dieser Thatsache eine absolute Sonderung nicht vorgenommen werden könnte.

c) Beiden gemeinsam ist auch eine Erhabenheit der Plaques im Verhältnis zum Niveau der umgebenden Schleimhaut.

d) Beide lassen sich von der Schleimhaut nicht abziehen.

e) Die Perlmutterfarbe als solche kommt bei beiden vor (syph. Plaques, Schech, Die Krankh. d. Mundh. etc. 5. Aufl. S. 49).

f) Beide sind hartnäckig. Die Plaques muqueuses gehören (Schech) zu den hartnäckigsten Erscheinungen der Lues.

Man sieht, dass die vom Lichen planus und von der Lues produzierten Plaques viele gemeinsame Eigenschaften haben.

Im Gegensatze hierzu bestehen ihre Unterschiedlichkeiten in folgendem; dabei müssen wir aber Anfangs-, späteres und Recidivstadium auseinanderhalten.

1. Die Form der Lichenplaques ist eine bestimmtere, gegen die nicht befallene Schleimhaut scharf abgegrenztere; sie ist im

allgemeinen, wenn auch polymorph und scheinbar unregelmässig in ihrer Gestaltung, eine viel regelmässigere. Streng begrenzte ovale und runde, sternförmige, gekreuzte, ringförmige Bilder liefern die Plaques muqueuses nicht in der gleichen Weise, bei letzteren herrscht mehr das Fleckenhafte vor.

2. Die Structur beim Lichen ist eine ganz charakteristische und sie beruht auf der Zusammensetzung aus den einzelnen Initialelementen, der Lichenpapel.

Im Anfangsstadium ist dieselbe immer zu finden entweder als zusammensetzender Bestandteil in der Plaque selbst, besonders bei reihenförmiger Anordnung, oder in der Nachbarschaft. Die Papel ist als polygonales, auf die Schleimhaut aufgesetztes, rundlich flaches, meist mit sichtbarer Delle versehenes Gebilde zu erkennen. Dies ist besonders dann der Fall, wenn die Plaque aus nebeneinanderstehenden Papeln, die jede für sich noch ihre Contour zeigen, besteht. Die Formen, die aus der verschiedenen Gruppierung zu Stande kommen, sind dabei gleichgiltig. Der ganze Eindruck den luetischen Plaques gegenüber ist ein organisierter. In allererster Linie muss also diese Papel aufgesucht werden.

Sind im weiteren Verlaufe die Papeln confluiert, abgeflacht und weiss geworden, so gibt einen guten Anhaltspunkt das weissgefurchte, rillenförmige, carrierte, verfilzte, stricknetzartige, arborisierte Aussehen, wobei man immer noch silberglänzende Knötchen zu Gesicht bekommt.

Diese Erscheinung fehlt bei den Plaques muqueuses vollständig.

Im späteren Stadium, wenn die einzelnen Papeln völlig fusioniert und die Plaques glatt und homogen geworden sind, kommt jenes Merkmal in Betracht, das auch schon in den anderen Stadien von Anfang an besteht, nämlich

3. das Verhalten der Schleimhaut. Es ist ein Charakteristicum beim Lichen, dass dieselbe nicht infiltriert ist, dass die Plaque gewissermassen auf dieselbe aufgesetzt ist und die Umgebung gänzlich unverändert ist.

Die Plaques muqueuses befinden sich in der infiltrierten Schleimhaut, welche noch über die Plaques hinaus sich in diesem Zustande

befindet. Die luetischen Plaques liegen in einem hochgeröteten Gebiet, das sie mit einem roten Entzündungssaum allmählich verlaufend abschliesst.

Es besteht also keine unvermittelte Grenze zwischen der Plaque und der Schleimhaut, wie es beim Lichen der Fall ist.

4. Die Farbe kann bei beiden perlmutterartig sein. Jedoch besteht ein Unterschied. Beim Lichen ist dieselbe neben anderen Farbentönen in der Hauptsache eine silberweissglänzende. Sie hat etwas von dem Charakter des Angestrichenen, Lackierten nebeneinander gestellter, schön geschliffener fester Mosaikkörper in den ersten Stadien, später, wenn der Glanz abgenommen, mehr den des Emaillierten. Die Farbentönung der Plaques muqueuses ist mehr trüb, stumpf, ins Graue hinüberspielend, nicht glänzend. Gemeinsame Farbennüancierungen, wie die opale, kommen auch vor, jedoch findet man im Gesamtbilde immer wieder einzelne Charakteristica, wie z. B. die oben genannten vereinzelten silberglänzenden Papelchen.

Schwer zu unterscheiden sind die Lichenplaques von den luetischen (Erb'schen) Plaquesnarben und der Keratosis mucosae oris luetica. In diesen Fällen kann, was Farbe anlangt, manchmal kaum eine Differenz bestehen, da auch hier eine emailartige Verfärbung und ein gewisser Glanz sich bemerkbar machen kann. Die recidivierenden Formen des Lichen kommen hier nicht alle in Betracht, da in vielen Fällen derselben der gesprenkelte Charakter an ein Bild erinnern kann, wie es durch hingeworfene Kalkspritzer entsteht.

5. Die Flächenbeschaffenheit ist eine verschiedene. Objective Berührung mit dem Finger sowohl, als auch subjective mit der Zunge von Seiten des Patienten ergibt ein rauhes, unebenes, reibeisenartiges Gefühl, was nach obigem ganz erklärlich ist. Aber selbst in den späteren Stadien, wenn die ganze Plaque gewissermassen abgeschliffen ist, herrscht das Gefühl vor, als wenn man über einen aufgelagerten, fremden lederartigen Körper fährt.

6. Die Consistenz der Lichenplaque ist eine harte, die der Plaques muqueuses nicht. Diese Härte muss von der Con-

sistenz der infiltrierten Schleimhaut bei letzteren unterschieden werden.

7. Es besteht, von einigen möglichen Unbequemlichkeiten beim Essen und Trinken, Brennen bei heissen Speisen und Getränken, im ganzen eine absolute Schmerzlosigkeit, was bei den luetischen Plaques nicht der Fall ist. Diese vermögen, je nach ihrem Charakter und Sitz, besonders an den Mundwinkeln, am Gaumen und den Gaumenbögen, überall da, wo durch Sprechen und den Kau- und Schluckakt Zerrungen, Reibungen, und ferner, wo Verunreinigungen vorkommen können, Schmerzen zu verursachen.

8. Die Persistenz ist eine verschiedene. Wenn die syphilitischen Plaques, wie oben angegeben, auch zu den hartnäckigsten luetischen Erscheinungen gehören, nach kürzerer oder längerer Zeit immer wieder kommen können und unbehandelt — trotz zeitweiligen spontanen Verschwindens — einen chronischen und langsamen Verlauf haben, so ist doch das Verhalten derselben im Vergleich zu den Plaques des Lichen planus hinsichtlich der Veränderungen in der einzelnen Plaque selbst ein grundverschiedenes.

Die Lichenplaques haben innerhalb ihrer wenigen Entwicklungsstadien — oder nach Umständen auch Rückbildungsstadien — eine bis über eine Reihe von Jahren bestehende unveränderliche Stabilität. Sie bleiben, was sie sind, Plaques. Und wenn bei ihnen ein oberflächlicher Zerfall im Laufe der Zeit auch möglich ist, so verändert derselbe doch nicht den Grundcharakter der einzelnen Plaques, der ausserhalb dieser Erscheinungen immer noch wahrgenommen werden kann. Plaques muqueuses, die bis zu mehreren Jahren fast unveränderlich bestehen können, sind bis jetzt nicht zur Beobachtung gelangt. Sie haben in ihrem Bilde etwas veränderliches, wechselndes. In ihrem Verlauf wird das milchige Epithel zuweilen blasig emporgehoben; wenn dasselbe abgestossen wird, so erscheint eine hochrote Unterlage, wuchern auf dieser geschwürigen Fläche Schleimhautfollikel, so entsteht eine Unebenheit der Oberfläche, aber eine entzündliche und nicht von dem Reibeisenmodus des Lichen, es bilden sich spitze Excrescenzen und die entstandenen Geschwüre bedecken

sich mit Detritus. Dieser wiederum kann eintrocknen mit grauweisser Farbenbeschaffenheit (Schech).

Bei den Lichenplaques, die ein mehr oder minder lange Zeit bestehendes sozusagen fertiges Gebilde darstellen, herrscht also eine Beständigkeit, bei den Plaques muqueuses eine Unbeständigkeit, eine Tendenz zur Veränderung vor:

Die ersteren sind gewissermassen ein sich kaum modificierender Endzustand, die anderen ein zur Veränderung geneigter, fortschreitender Anfangszustand.

Hinsichtlich der Persistenz verhalten sich dagegen die Erb'schen luetischen Plaquesnarben und die Keratosis mucosae oris luetica anders.

Die Plaquesnarben haben jahrelangen Bestand, der sich bis auf Jahrzehnte erstreckt. Ebenso kann auch die Keratosis äusserst lange Zeit bestehen. Beide kommen differentialdiagnostisch mehr bei der Leukoplakie, als bei den Lichenplaques in Betracht.

9. Durch die Veränderungsmöglichkeit der Plaques muqueuses ist es bedingt, dass dieselben leicht bluten, was bei Lichen nicht vorkommt.

MAY 19 1904

Zunge. Die Lichenplaques auf der Zunge sind diagnostisch schwieriger von den Plaques muqueuses zu unterscheiden.

Die Form, rund und oval, auf dem Zungenrücken, sowie die Streifen an den Zungenrändern, kann sich in nichts von den luetischen Plaques unterscheiden.

Die undeutliche Abgrenzung gegen die nicht befallene Schleimhaut kommt bei beiden gemeinsam vor. Die mattweisse Farbe, der trübe Ton ohne den sonst dem Lichen eigenen Perlmutterglanz ist für beide ein Charakteristicum.

Die Oberfläche beider ist glatt. Beide Plaques lassen sich nicht abziehen.

Beide haben demnach hinlänglich gemeinsame Symptome, die eine Verwechslung zulassen.

Jedoch existieren Unterschiede, die letztere ausschliessen.

Bei Lichenplaques auf der Zungenunterfläche kommt die Initialpapel deutlich vor. Findet sich dieselbe bei ersterer allein oder bei gleichzeitigem Befallensein der Zungenoberfläche vor, so ist ein Irrtum nicht gut möglich.

Kommt man in frischen Fällen in die Lage, auf der Oberfläche den Entwickelungsgang der Plaques aus den Initialpapeln verfolgen zu können, so besteht auch völlige Klarheit. Nach den Beobachtungen von Frèche (siehe oben) konnte man die allmähliche Weissfärbung der rötlichen Papeln verfolgen, während die dazwischenliegende Schleimhaut noch rosa ist. Ausser der Farbendifferenz käme noch der Niveauunterschied beider zu Gesicht. Später sieht man dann auch die Schleimhaut erbleichen und durch ihre Verdickung sich zu gleicher Höhe wie die Papeln erheben und hätte so auch die Nivellierung der nun glatt gewordenen Plaques beobachtet (conf. p. 39). Für gewöhnlich präsentieren sich aber die Zungenplaques des Lichen im fertigen Zustand, und dann dürfte folgendes herangezogen werden.

Die Persistenz. Die Lichenplaques der Zunge persistieren jahrelang in nahezu unverändertem Zustande, während bei der Lues die bekannten wechselnden Bilder entstehen als blutend, geschwüriger Zerfall, Abhebungen der Epitheldecke, Condylombildung.

Die Bewandnis mit dem im Dreysel'schen Falle bei Lichen vorgekommenen Ulcus linguae ist schon oben in Erwägung gezogen worden.

Die Schmerzhaftigkeit fehlt im Gegensatz zu Lues vollständig. Meist werden die Lichenplaques zufällig oder wenn ein Hautexanthem auf die Untersuchung der Mundhöhle hinweist, aufgefunden.

Die Consistenz ist nicht gerade eine harte, aber der Lues gegenüber eine festere. Sie mag aus der Zusammensetzung von Lichenelement und pathologisch veränderter Schleimhaut zu Stande kommen. Durch die Palpation lässt sich immerhin dieser Unterschied bemerken.

In vielen Fällen sehen die luetischen Plaques wie auf der Schleimhaut rasierte Stellen aus, weil sie depapilliert sind. Das gleiche Bild liefern die Lichenplaques niemals. Denn die glatten

Stellen derselben bestehen aus Papillen, die, wenn sie als solche nicht deutlich zu erkennen sind, in der Schleimhaut gewissermassen „untergetaucht" sind und dann eine weisse Farbe angenommen haben. In anderen Fällen sind die luetischen Plaques hypertrophisch, beetartig im Gegensatz zu dem gleichmässigen Niveau des Lichen der übrigen Schleimhaut gegenüber. Wie bei den übrigen Lichenplaques haben wir auch hier keine Infiltration der Schleimhaut.

III. Bei den solitären Lichenplaques gelten dieselben diagnostischen Momente wie bei den primären.

Für alle Lichenplaques spielt noch die Diagnose ex juvantibus eine Rolle. Wenn auch in letzter Zeit die allheilende Wirkung des Arsens auf Grund einzelner Fälle einigermassen in Zweifel gezogen worden ist, so ist dasselbe doch für das Gros der Fälle fast als Specificum anzusehen. Unter Hg- oder J K-Behandlung bleiben die Lichenplaques gänzlich unbeeinflusst und ebenso die luetischen Plaques unter einer Arsentherapie, während umgekehrt bei beiden Heilung eintritt.

Ich habe den Lichen ruber planus unter den papulösen Formen aufgeführt, was auch seiner anatomischen Beschaffenheit entspricht. Ich möchte aber zum Schlusse noch auf eine Beobachtung von Ch. W. Allen-New-York hinweisen, nach welcher in 2 Fällen im Verlaufe des Lichen planus Bläschen und Blasen aufgetreten sind. (Journ. of cut. and genito-urinary diseases, Band 20, Juni 1902.)

II. Aus vesiculären, exsudativen Processen hervorgegangene Erosionen, Plaques, Exulcerationen.

Erythema exsudativum multiforme; Erythema nodosum; Herpes; Medicinalintoxicationen, Pemphigus, Eccema; Impetigo contagiosa, Impetigo Bockharti, Impetigo vulgaris Unna; Impetigo herpetiformis.

A. Erythema exsudativum multiforme.

Verwechslung mit Lues.

Für die Möglichkeit einer Verwechslung der Plaques, welche das Erythema exsudativum multiforme hervorruft, spricht sich Hallopeau ungefähr folgendermassen aus: Beginn mit roten Plaques, welche manchmal das Niveau der Schleimhaut übersteigen. Dann aber zerfällt das Epithel, und die oberflächlichen Excoriationen bedecken sich mit gräulichem Exsudat, so dass sie den Plaques muqueuses sehr ähnlich werden.

In dem oben angeführten Fall von Molyscheff, in welchem neben einem Hautexanthem die Zunge und der After befallen war, spricht derselbe ebenfalls von der Möglichkeit, die fälschliche Diagnose Lues zu stellen. Kaposi spricht in dem ebenfalls oben citierten Falle mit hauptsächlicher Localisation an der Flachhand und Fusssohle von nässenden Papeln ähnlichen Plaques der Lippen und Mundschleimhaut. Ferner war die Verwechslung mit Lues auch in unserem obigen Falle No. 2 sehr leicht möglich, in welchem neben irisförmigem Exanthem weisslichgraue Plaques auf der Lippenschleimhaut sich befanden. Bei dem Falle von Lochte von Erythema exsudat. multiforme corporis mit zum Teil confluierenden Erosionen der Mundschleimhaut, die als Teilerscheinung der Krankheit

aufzufassen waren, kam differentialdiagnostisch ebenfalls Lues in Frage. In den isolierten Schleimhautfällen von Lukasiewicz kommt hinsichtlich der Diagnose neben anderen Erkrankungen Syphilis in Betracht. Bei fehlender Hautaffection sei die Diagnose nicht leicht.

Aber wie beim Lichen ruber planus können auch beim E. e. m. primäre, coexistierende oder nachfolgende Erscheinungen auf der Haut erst recht der falschen Diagnose Lues eine Stütze geben. Besonders sind es jene Formen, die als E. annulare, figuratum, gyratum, papulosum bezeichnet werden. Zudem kommen solche Erythemerscheinungen ausser an palma manus und planta pedis am Anus und an den Genitalien und zwar ebenfalls mit regionären Drüsenschwellungen, wie in der Inguinal- und Cervicalgegend, vor. Folgender von H. Lau (Petersburg. med. Wochenschr. No. 8, 1900. Dermat. Centralbl. No. 3, 1900) beschriebener Fall gibt hierfür eine Illustration.

Dezember 1893: Fünf Wunden an der Schleimhaut des Präputiums. Beiderseits starke Leistendrüsenanschwellung. Da die abheilenden Wunden deutliche Verhärtungen hinterliessen, ordnete der behandelnde Arzt, einen Chancre mixte annehmend, ohne Secundärerscheinungen abzuwarten, eine Schmierkur an.

Sommer 1894: Papulöser Ausschlag an den Händen, Füssen, Streckseiten der Arme. Wiederum Schmierkur.

Mehrere Jahre hindurch dasselbe Spiel: Papulöses Exanthem an den Extremitäten, Schmierkur, baldiges Recidiv, wiederum Schmierkur. Im ganzen hat Patient 1100 g graue Salbe verbraucht!

Januar 1901: Neues Recidiv, welches L. genau beobachten konnte. An den Händen und Füssen, sowie an den Streckseiten der Extremitäten traten kleine, rote Knötchen auf, von denen einzelne sich scheibenförmig ausbreiteten, im Centrum eine Depression von livider Farbe aufweisend. Die Finger waren diffus geschwollen, von livider Farbe, Frostbeulen nicht unähnlich. Die Eruptionen waren symmetrisch angeordnet. Trotzdem alle früheren Exantheme

ähnlicher Natur waren, wurde Patient auch in Kemmern und Aachen auf diesen Ausschlag hin antiluetisch behandelt.

Auch ohne Specifica schwand das Exanthem in kurzer Zeit. L. hält den papulösen Ausschlag für ein Erythema exsudat. mult. Ob Patient überhaupt luetisch ist oder war, weiss L. nicht.

Vielleicht trifft für diesen und ähnliche Fälle das zu, was Kaposi (Hautkr. S. 314) sagt: „Ich kenne mehrere solche Fälle, bei denen durch ein, zwei und mehrere Jahre Erythema, Herpes Iris und circinatus immerfort Nachschübe machte. Unter solchen Umständen ist das Pigment im Centrum der einzelnen Flecke so intensiv, und die Umwallung derselben meist so derb, dass man zu dem Irrtum verleitet werden konnte, im Centrum sich involvierende syphilitische Papeln vor sich zu haben.“

In unserem obigen Falle der ersten Gruppe waren neben der Localisation auf palma und planta auf Gaumenbogen und Tonsillen Plaques vorhanden, die eine Verwechslung mit Lues wohl zulassen konnten.

Hinsichtlich des Alters hat das Erythema m. exsudat. keinen Unterschied mit der Lues. Besonders im Kindesalter ist das E. sehr häufig.

Die Localisation an den Genitalien nebst Drüsenschwellungen, welche ja zeitweise auch für sich allein bestehend vorkommen können, wie der oben angezogene Fall zeigt, gewinnt betreffs der Verwechslung mit Lues eine ganz erhöhte Bedeutung, wenn primär oder coexistierend Erscheinungen von Erythema in der Mundhöhlenschleimhaut oder an den Lippen vorhanden sind, die ihrem Aussehen nach an die Plaques muqueuses erinnern.

Die Möglichkeit der Verwechslung von Erythem und Lues wird aber eine ganz hochgradige, wenn ersteres bei einem früher oder vor kurzem syphilitisch inficierten Patienten auftritt, prodromal erscheint oder wenn beide combiniert in Erscheinung, gleichviel mit welcher Localisation, treten.

Bruhns (Encykl. der Haut- und Geschlechtskrh. 1900. von Lesser, S. 134) hebt hervor, dass bei Personen, die eine Lues

acquiriert haben, die Unterscheidung zwischen einem eben beginnenden, recidivierenden, ringförmigen Syphilid und den Ringformen des Erythema exsudativum multiforme manchmal schwer sein kann.

Erythema exsudativum multiforme bei Luetischen.

Finger (Allg. Wien. med. Zeit. No. 24, 1882) weist auf die von vielen Seiten gemachte Beobachtung hin, dass Erytheme als Complication syphilitischer Affectionen auftreten. In seinen Litteraturangaben gibt derselbe Hebra an (Lehrb. der Hautkrh. 2. Aufl.), welcher erwähnt, dass ein universelles Erythema papulatum als Prodromalexanthem von Syph. bullos. (!) und ulcerosa (Rupia) auftrete, während in einigen Fällen Kranke, die früher an Syphilis litten, Efflorescenzen von Herpes Iris und Erythema papulatum am Handrücken darboten. Ferner behandelte Neumann (Lehrb. d. Hautkrh. 5. Aufl., 1880) einen Mann, dessen Rücken mit gruppenförmig angeordneten syphilitischen Papeln bedeckt war, während in der Hohlhand kreuzergrosse Stellen von Erythema Iris fortwährend recidivierten. Ebenso beobachtete derselbe Erythema Iris als Prodromalexanthem des Pemphigus syph. neonatorum. Lipp (Beiträge zur Kenntnis des Er. exs. m., Arch. f. Dermatol. 1881) hebt hervor, dass in einigen der von ihm beobachteten Fälle dem Erythem allgemeine Syphilis vorausging, sowie dass jene Fälle, welche mit recenter Syphilis compliciert waren, zu den schwersten gehörten. Unter 19 von Tanturri (Il Morgagni 1877, April, Mai) mitgeteilten Fällen findet sich einer, in welchem das Leiden sich zu recenter Syphilis gesellte. Danielssen hat öfters bei Syphilitikern Erythema multiforme gesehen und zieht in Erwägung, ob dieses Zusammentreffen nicht mehr als zufällig sei, was er, sich auf drei Krankheitsfälle stützend, anzunehmen geneigt ist. Finger selbst hat drei Fälle von Erythema exsudativum multiforme mit complicierter Syphilis der ersten Phase gesehen, welche leicht und fast symptomlos in wenigen Tagen verliefen. Er wird zu der Annahme gedrängt, dass zwischen beiden Prozessen ein gewisser, allerdings noch unerklärter Causalnexus bestehe, darin, dass das Auftreten von Ery-

thema durch den Syphilisprozess in irgend welcher Weise begünstigt wird. Nachdem es sich bei den Erythemen um Blut- und Lymphgefässerkrankungen handelt, dürften es nach Finger zunächst Veränderungen dieser sein, die, durch die Syphilis bedingt, die Entstehung der Erytheme begünstigen.

Glück (Mitteil. aus dem Landeshospital in Serajewo, Derm. Centralbl. 1898, p. 376) nimmt an, dass das Erythema exsudativum multiforme bei Luetikern durch die im Kreislaufe vorhandenen und vom Syphilis virus abstammenden toxischen Stoffe hervorgerufen wird. Neumann (Wien. derm. Ges., 22. IV. 1893) demonstrierte 1893 ein Mädchen mit seit 5 Monaten bestehenden syphilitischen Erscheinungen, das (neben der Sclerose) an den Extremitäten, an der Vulva, an den kleinen Labien ein Erythema und einen Herpes Iris hatte. In diesem Falle war also die Lues mit dem Erythema compliciert.

Ich selbst erinnere mich an einen von Herrn Dr. Max Joseph behandelten Patienten, welcher im Jahre 1896, ohne dass ein Primäraffect nachgewiesen worden war, eine typische luetische Roseola, Anschwellung der Cervical- und Inguinaldrüsen, nach 2 Monaten Psoriasis palm. s., Papeln am Penis und Plaques muqueuses an den Lippencommissuren aufwies. Nach drei Schmierkuren — unter der ersten gingen die Erscheinungen vollständig zurück — bekam Patient im Jahre 1899 an den Streckseiten beider Handgelenke, Oberarme, Oberschenkel, an den Nates und an der inneren rechten Fussseite ein abwechselnd juckendes Exanthem, das bis in thalergrossen Kreisen, an manchen Stellen guirlandenförmig ineinander übergehend angeordnet war und papelähnliche Beschaffenheit hatte. Keine Lymphdrüsenanschwellungen. Neben diesen bestehenden Efflorescenzen schiessen unter den Augen des Beobachters sua sponte Urticariaquaddeln auf; Patient selbst hat diese Thatsache besonders nach kalten Waschungen an den Handgelenken beobachten können. Nach einiger Zeit erschien auch am Zahnfleisch und an der Wangenschleimhaut eine plaqueähnliche, ins Weissliche spielende Verfärbung, die nach kurzer Zeit abblätterte und abheilte. Von den anfangs in Frage stehenden Erkrankungen, Lues und zwar circinäres papulöses Syphilid, Pithyriasis rosea Gibert, Herpes

tonsurans maculosus et squamosus, Erythema urticatum, eine Form des Erythema exsudativum multiforme, wurde schliesslich letzteres diagnostisch sicher gestellt. Im Verlauf von 5 Wochen war das Exanthem unter Salicylsäuremedication verschwunden. ½ Jahr später machte Patient wegen seiner früher acquirierten Lues noch eine Schmierkur und in der Folgezeit eine Jodkaliumkur durch.

Dieses Erythem ist also nach früher bestandenen syphilitischen Erscheinungen entstanden, ist ihnen also gefolgt.

Wenn auch die einzelnen Autoren aus den mitgeteilten Fällen einen Zusammenhang zwischen der Lues und dem Erythema exsudativum multiforme construieren, so möchte ich bei gleichzeitigem Vorkommen oder bei prodromalen syphilitischen Erscheinungen doch nicht das Hauptgewicht auf diesen nicht ganz auszuschliessenden Causalnexus legen. Neben diesem letzteren kommt bei Luetikern denn doch auch der örtliche Reiz durch die medicamentöse Behandlung, speciell die Inunctionskur, in Betracht.

Kaposi (Htkrh. S. 318) sagt, es ergebe sich aus seinen Beobachtungen über Quecksilbereinwirkung, dass denn doch zuweilen durch einen örtlichen Reiz ein Eryth. multif. hervorgerufen werden könne. Vielleicht spielt auch die Idiosynkrasie gegen das Hg eine Rolle und schafft gleichzeitig mit der Behandlung oder später solche Bilder. Vielleicht mag auch durch die bei einer Reihe von Luetikern mehr oder minder hochgradige psychische Alteration eine plötzliche Aenderung in dem Innervationszustande einzelner Gefässbezirke und auf angioneurotischem Wege ein Erythema exsudativum multiforme entstehen. Bei all diesen angenommenen Möglichkeiten wäre also die Lues als solche nicht als direkte Ursache anzunehmen.

Aber ferner, warum sollen nicht auch bei Luetikern und solchen, die früher eine syphilitische Infection durchgemacht haben, alle diejenigen anderen ursächlichen Momente für das Erythema direkt und indirekt unabhängig von der Lues in Betracht kommen können, welche bei Nichtluetischen angenommen werden müssen, wie eine „bacteritische Infection, anormale nicht luetische Zustände innerer Organe, die reflectorisch eine Angio-

neurose hervorrufen, Autoinfection vermittelst in die Blutbahn gelangter toxisch wirkender Substanzen (nicht syphilitischen Ursprungs), constitutionelle Labilität der vasomotorischen Centren?“ (Kaposi.)

Das Hauptgewicht der unter dem Bilde des Erythema auftretenden Erscheinungen besonders früher luetisch inficierter, aber symptomfreier Patienten möchte ich auf die sichere Differentialdiagnose zwischen Lues und Erythema legen; die sichere Diagnosticierung des letzteren mit oder ohne Causalnexus wenigstens mit einer früheren Lues schliesst doch die Feststellung von wirklichen syphilitischen Erscheinungen aus.

Wenn man alle die obenstehenden Fälle von Erythema exsudativum multiforme der Mundhöhle etc. in den verschieden auftretenden Gruppen überblickt, so wird man wohl zu dem Schlusse kommen müssen, dass die Differenzierung von Lues manchmal eine recht schwierige sein kann und es sehr erwünscht wäre, differentialdiagnostische Merkmale zusammengestellt zu haben.

Symptomatologie.

Beschreibungen des in der Mundhöhle, Rachen und Larynx sich etablierenden Erythema exsudativum multiforme haben schon verschiedene Autoren gegeben.

Kaposi (Lehrbuch) spricht von der Hauteruption analogen Vorkommen von geröteten Flecken, Bläschen und Blasen auf der Mund- und Rachenschleimhaut, über welcher das Epithel rasch grau getrübt wird und sich ablöst, so dass die Stellen wund und schmerzhaft werden, seltener auch am Kehldeckel und im Kehlkopfe. Es kann zur intensiven Entzündung, Ulceration, hämorrhagischer Zerwühlung und Gangrän der Rachenschleimhaut mit letalem Ausgang kommen.

Nach Schech (Lehrb. Krankh. d. Mundh. etc., 1896 S. 117) ist die unter Fieber, Kopfschmerz erfolgende Eruption im Rachen anfangs knötchenförmig, soliden entzündeten Granulationen ähnlich; später bilden sich Geschwüre mit gelbgrauem Grunde, die ohne Narbe heilen. Starke Salivation und Schluckschmerz.

Nach Schötz (siehe oben) entwickelten sich auf der intensiv geröteten Schleimhaut des Zahnfleisches, Mundes und Rachens

knötchenförmige Infiltrationen: durch Zerfall derselben entstanden Ulcerationen mit gelblich-grauem Grunde, die mit kaum sichtbarer Vertiefung abheilten. Im Larynx zeigte sich die Erkrankung neben Schleimhautrötung unter dem Bilde einer höckerigen Wulstung (link. Stimmband) und später als ein Geschwür an der hinteren Larynxwand.

Nach Düring-Constantinopel (Arch. f. Dermatol. u. Syph. 1896, XXXV, S. 211 ff.) ist die Schleimhaut des Mundes in der Mehrzahl der Fälle befallen, die des Rachens seltener. Die Veränderungen an den Schleimhäuten sind nach demselben a) rein hyperämischer (erythematöser Art): b) es bilden sich begrenzte (papulöse) Infiltrationen — die häufigste Art —: c) es kann zur Bläschenbildung kommen; d) endlich werden auch Ulcerationen beobachtet.

A. Wolff (Mraćeks Handbuch der Hautkrankheiten) sagt, dass man an den Schleimhäuten nur selten Bläschen und Blasenbildung antreffen kann. Die Beschaffenheit des Epithels ist zu locker, als dass dieses durch Ansammlung von seröser Flüssigkeit emporgewölbt werden könnte, und man findet hier nur oberflächliche Erosionen, mit rotem Hof versehen, deren Grund eitrig, speckig belegt ist.

Uebersehen wir diese Beschreibungen, so finden wir, ebenso wie beim Lichen ruber planus, in ihnen die Polymorphität des Bildes vorherrschen. Dieselbe liegt aber nicht allein in den verschiedenartigen Formen, die ein und dasselbe Krankheitsbild macht und die einzelnen Autoren zu Gesicht bekamen, sondern ist im Wesen der Erkrankung selbst begründet. Das sagt ja schon der Name Erythema exsudativum multiforme (Hebra) oder wie es Kaposi benennt, Erythema polymorphe.

Wir müssen demnach hier auf die ursprünglichen Elemente zurückgehen, und da sich das Erythem der Schleimhaut ganz analog dem der äusseren Haut verhält und seine Veränderungen nur der anatomischen Beschaffenheit ersterer verdankt, so gibt uns der Entwicklungsgang der Krankheit auf der Haut auch die Anhaltspunkte für denselben auf der Schleimhaut.

Wie wir beim Lichen ruber planus ein Eruptivelement, die Initialpapel haben, so besteht auch hier eine Grundform, aus welcher

sich zwar nicht alle einzelnen Erscheinungen wie bei ersterem zusammensetzen, sondern aus welcher sie polymorph hervorgehen. Dadurch werden auch die Bilder auf der Schleimhaut verständlich. Ich halte diese bekannte Thatsache für das Verständnis so wichtig, dass ich sie nach Kaposi hier anführe, um später sie auf die Schleimhaut ableitend übertragen zu können.

Erythema exsudativum multiforme der Haut.

Man muss die Primäreffloreszenzen in der normalen Haut von den Primäreffloreszenzen unterscheiden, die auf der bereits befallenen und veränderten Haut entstehen.

Grundelement.

Das Grundelement ist eine circumscripte Hyperaemie der Haut mit einem Exsudationsprozess in den oberflächlichen Cutisschichten.

1. Demgemäss erscheint es unter dem Bilde „von stecknadelkopfgrossen und alsbald zu Linsengrösse heranwachsenden, lebhaft roten, unter dem Fingerdruck erblassenden, flachen oder mässig über das Niveau emporragenden, normal, oder derb und ödematös sich anfühlenden, scharf begrenzten, disseminierten Flecken“. (Prädilectionsstellen sind Hand- und Fussrücken und die angrenzenden Teile des Unterarms und Unterschenkels.) In wenigen Stunden entsteht peripherwärts Vergrösserung mit roter Farbe, während durch Stagnation in den venösen Capillaren das Centrum, die älteste Partie, einsinkt und cyanotisch wird. Wir haben alsdann eine violette, in der Mitte eingesunkene Efflorescenz mit lebhaft rotem Saum.

Nach demselben Modus geht die Vergrösserung bis zu thalergrossen Flecken vor sich.

Schliesslich kommt es nach einigen Tagen zur Confluenz solcher grösserer Flecke, so dass ganze Hautpartien blaurot verfärbt sind.

Durch die oben schon erwähnte Venencapillarstagnation erfolgt — neben manchmal auftretendem Oedem — Austritt roter Blutkörperchen, ja sogar eine Hämorrhagie, so dass vom Centrum nach der Peripherie fortschreitend, dem Alter der Erkrankung entsprechend die Farben Blau-Gelb, Grün, Gelb-Braun entstehen.

So hat also das Grundelement sich selbst und durch Confluenz vergrössert und ganze Hautflächen ergriffen.

2. Auf einer so vom Eryth. exsudativum multiforme veränderten Hautpartie können aber wiederum, wenn auch spärlich, Primäreffloreszenzen, Grundelemente entstehen, die von anderer Beschaffenheit sind. Sie sind teils Flecke, teils Knötchen und nicht, wie die obigen lebhaft rot, sondern ziegel- oder zinnoberrot.

Formentwicklung des Erythema exsudativum multiforme.

Das Grundelement begreift also die Hyperämie und Exsudation in sich und bildet die Grundlage, auf welcher sich durch statthabende Veränderungen in ihm selbst die polymorphen Erscheinungen aufbauen.

Diese Veränderungen kann man in drei Gruppen bringen.

1. Abblassen der Flecke im Centrum.
2. Neuerliche Rötung im Centrum des vergrösserten Fleckes.
3. Steigerung des exsudativen Vorganges
   a) im ganzen ursprünglichen Fleck,
   b) als einzelne Bläschen mit der typischen Involution,
   c) als grosse Blase.

Im ersten Falle unter centrifugaler Ausbreitung des roten Saumes entsteht das Erythema annulare, durch Berührung mehrerer Kreise und Verwischung ihrer Contour an der Contactstelle und an der übrigen Peripherie das Erythema gyratum und figuratum. Gerade diese Formen sind der Lues gegenüber von Bedeutung.

Im zweiten Falle kommt das Erythema Iris zu stande.

Im dritten Falle entsteht:

a) ein derbes Knötchen — Erythema papulatum — oder wenn grösser und einer Urticariaquaddel gleichend, das Erythema urticatum, auch Lichen urticatus genannt;
b) das Erythema vesiculosum, wenn das Knötchen oder der Fleck aus einer Menge kleiner, mit seröser

Flüssigkeit angefüllter Bläschen besteht; der Herpes circinatus, wenn im Centrum die Flüssigkeit eingesogen wird, daselbst eine blaurote Einsenkung entsteht und nur ein peripherer Bläschenkranz übrig bleibt; der Herpes Iris, wenn bei diesem Prozess im Centrum ein altes Bläschen restiert oder ein neues aufschiesst. Speziell diese letzteren Formen werden jetzt immer mehr allgemein mit der Dermatitis herpetiformis Duhring und mit dem Herpes gestationis als identisch betrachtet, von anderer Seite allerdings auch mit dem Pemphigus;

c) das Erythema bullosum, wenn die Epidermis als grosse Blase nach oben gehoben wird.

Erythema exsudativum multiforme auf der Schleimhaut.

Auf der Schleimhaut ist der Entwicklungsgang dieser Formen derselbe wie auf der äusseren Haut, nur mit dem Unterschied, dass durch die abweichende anatomische Beschaffenheit der ersteren die einzelnen Efflorescenzen modifiziert werden.

Die am häufigsten vorkommenden Formen sind:

die Blasenbildungen,
die Knötcheninfiltrationen (papulöse Form), und
die Flecke.

Durch die Schleimhaut können sich dieselben nicht in dem Farbenunterschiede abheben, wie auf der Haut, wo sie eine Contrastwirkung ausüben.

Das Bild ist also ein nicht so deutliches und ist ein mehr körperliches, indem man die Exsudationsflecke, Knötchen und Blasen als Erhabenheiten sieht und auch fühlt.

Das Bestehenbleiben ihrer Form richtet sich ferner nach der Localisation in der Mundhöhle und den anschliessenden Luftwegen. Die Schleimhaut ist speziell in der ersteren nicht überall gleich fest an ihre Unterlage angeheftet. Ueberall wo sie nicht verschiebbar ist, am Perioste der Kiefer und des Gaumens, ausserdem in der

Umgebung der Drüseneinlagerungen, ist sie mit dem in sie übergehenden submucösen Gewebe am dicksten und straffsten, während sie an den verschiebbaren und gefalteten Teilen am zartesten ist (Landois). Am festesten ist sie demnach über dem harten Gaumen, lockerer an den Uebergangsstellen zum Zahnfleisch und den Lippen. Ihr Epithel ist Pflasterepithel, das namentlich an der Zunge in beständiger Desquamation begriffen ist (Schech).

1. Die Decke der Efflorescenzen ist also an den einzelnen Orten zu zart und zu schwach mit der Unterlage verbunden, um den sie emporwölbenden Druck der **Exsudationsflüssigkeit** aushalten zu können und platzt.

Dieselbe Wirkung kommt auch an anderen Orten durch die Schleimhautzerrungen beim Sprechen, Kauen und durch mechanische Insulte durch harte Speisen zu Stande.

Auf diese Weise werden die Erscheinungen des Erythema exsudativum multiforme verändert und meistens so schnell, dass der Untersucher überhaupt nur die Folgezustände zu sehen bekommt. Das graugetrübte Epithel liegt an der Peripherie, mit rotem Saume noch an der Schleimhaut festhaftend, **plaqueförmig** auf dem erkrankten Herde; durch die in der Mundhöhle fortwährend bestehende Schleimsecretion tritt eine Maceration der aufliegenden, geplatzten Epitheldecke ein, die dann als schmierige weissliche Masse auf dem Infiltrat liegt. Als toter Körper löst sich dieselbe allmählich ab, an der Peripherie immer noch mit einigen Epithelresten hängend, bis auch diese verschwinden und eine wunde, schmerzhafte, rote Fläche freiliegt — eine **Erosion**, die aber wieder überhäutet werden kann. Durch die verschiedensten Gründe kann diese Erosion nach der Fläche, aber auch nach der Tiefe fortschreiten, wodurch es zu richtiger **Ulceration** kommt.

Erosion wie **Ulceration** erhalten einen weisslichen grauen Belag. Bei ersterer kann derselbe in grösserer Flächenausdehnung ziemlich fest auf dem Grunde anhaften und durch Gleichmässigkeit in der Farbe und Ebenmässigkeit der Oberfläche ganz das Bild der Plaques muqueuses hervorrufen. Meist ist im Umkreis die Schleimhaut gerötet.

Ebenso werden auch die Ulcerationen durch fibrinöse Ausscheidungen grau, weiss speckig belegt und können syphilitischen Ulcerationen äusserst ähnlich sehen. Meist jedoch sind dieselben oberflächlicher Natur. Diejenigen Fälle, in welchen es bis zur **Gangrän** kommt, gehören zu den seltenen. Bei diesen sind meist ernste Complicationen von Seiten anderer Organe vorhanden, so dass nicht das Erythema exsudativum multiforme das Krankheitsbild beherrscht, sondern dasselbe wahrscheinlich nur eine Begleiterscheinung einer anderen schwereren Erkrankung darstellt.

Die annulären, geschlängelten, figurierten und Irisformen können sich durch die Schleimhautbeschaffenheit vielleicht andeuten, aber nicht so hoch entwickelt, wie auf der Haut.

2. An denjenigen Stellen, an welchen die Schleimhaut fester anliegt, können sich die **infiltrierten Knötchen** längere Zeit erhalten. Die emporgehobene Schleimhaut bildet, scharf abgegrenzt, die Decke der circumscripten exsudativen Infiltration und hält, ohne gleich zu platzen, den Druck derselben aus. Derartige Primäreffloreszenzen können auch auf bereits befallenen, zum Teil erodierten Gebieten entstehen. So lässt es sich erklären, dass soliden, entzündeten **Granulationen ähnliche Bilder** (Rachen) und **knötchenförmige Infiltrationen** (Zahnfleisch, Rachen), **höckerige Wulstungen** (Stimmbänder) zu stande kommen. Die Aehnlichkeit mit syphilitischen Papeln, Condylomen kann mitunter eine recht erhebliche werden.

Durch Zerfall der Knötchen — durch die Schleimhautsecretion werden sie beständig maceriert oder durch Prozesse in der Efflorescenz selbst — entstehen später wiederum **Geschwüre** mit gelblich-grauem Grund, die man für luetische ulcerierte Schleimhautpapeln sehr wohl halten kann. Durch Confluenz können sie eine ziemlich beträchtliche Ausdehnung erhalten. Ihr Charakter ist aber auch hier im allgemeinen ein oberflächlicher und die Heilung schliesst, wie schon oben gesagt, mit kaum bemerkbaren Residuen — Vertiefung an der erkrankten Stelle — ab, in den allermeisten Fällen ohne jegliche hinterlassene Spuren.

3. Ohne Secundärprozesse eingegangen zu haben, kann die primitive Form auch **flach** und **fleckenhaft** auftreten, analog den lividen Verfärbungen auf der Haut. Diese Form dürfte wohl diejenige sein, welche am allerwenigsten zur Verwechslung mit Lues Anlass gibt.

Anfangs- und späteres Stadium ist in der obigen Darstellung der Entwicklung der einzelnen Erscheinungen aus dem Grundelement enthalten.

Der Verlauf des Erythema exsudativum multiforme als solches bewegt sich in der Regel zwischen 14 Tagen bis 6 Wochen, ausnahmsweise zwischen mehreren Monaten und über einem Jahr. Im letzteren Falle aber persistiert die Erkrankung nicht so lange, sondern sie wiederholt sich in immer wieder sich erneuernden Schüben — sie recidiviert also. Die Recidive haben keine unterschiedlichen Formen. In vielen Fällen tritt das Erythema als Saisonkrankheit, im Frühling und Herbst, auf.

Diagnostik.

Hinsichtlich der Diagnostik bieten selbstverständlich wieder die auf der Schleimhaut allein bestehenden Plaques, Erosionen, Ulcerationen, primär oder solitär, die grössten Schwierigkeiten, bei sich später einstellendem oder coexistierendem Hautexanthem kann die Diagnose eine ganz leichte sein.

I. Aus den oben angeführten Fällen, besonders bei früheren Luetikern, ersehen wir aber, dass trotzdem grosse Schwierigkeiten bestehen, ja dass sogar das vorher oder gleichzeitig bestehende **Hautexanthem** gerade für die Lues fälschlich eine Stütze und Anhaltspunkte bieten kann.

1. Vor allem sind es die **papulösen** (unter diesen wieder besonders die annulären) und **erosiven** Formen, die Täuschungen veranlassen, um so mehr, wenn ausser den Erscheinungen in der Mundhöhle und den oberen Luftwegen solche auf den Genitalien, auf palma und planta mit indolenten Anschwellungen der Inguinal- oder Cervicaldrüsen bestehen, vorher begonnen haben oder nachgefolgt sind. Die oben angeführten Fälle geben Beispiele von solchen Combinationen.

Diagnostisch ausser Zweifel dagegen sind die typisch (acut einsetzenden Prozesse an den Prädilectionsstellen, Fieber, rheumatische Erscheinungen, deutlich ausgeprägte Grundelemente) verlaufenden Fälle oder auch diejenigen, deren Entwickelungsprozess mit Aufmerksamkeit zu verfolgen man in der Lage war. Um diese handelt es sich aber hier nicht.

Die differentiellen Merkmale dürften in folgendem bestehen:

a) Die Farbe ist bei den knötchenförmigen Erythemen eine lebhaft rote, bei denen, die primär auf bereits befallener Haut entstehen, eine ziegel- bis zinnoberrote (Kaposi). Die letzteren befinden sich dann auf einer lividfarbenen Basis. Beim papulösen Syphilid trifft beides nicht zu. Dasselbe besteht aus schmutzigbraun bis braunroten Knötchen. Spätformen von Knotensyphiliden mit Localisation z. B. an den Vorderarmen und gruppenförmig angeordnet, weisen dunkelbraun gefärbte Efflorescenzen auf.

b) Die Oberfläche der Erythempapel ist glatt und unterscheidet sich besonders der Syphilis annularis gegenüber durch den Mangel an Schuppung.

c) Beim Erythem fehlt die bei der Syphilis vorhandene eigentliche Cutisinfiltration, die auf Fingerdruck nicht schwindet. Das Erblassen unter dem Fingerdrucke ist aber gerade ein Charakteristicum des Erythema exsudativum multiforme.

d) Beim beiderseitigen Fortschreiten des Prozesses vom Centrum nach der Peripherie haben wir beim Erythem in der Mitte eine blaurote verfärbte Delle mit peripherem roten Saum, bei der luetischen mit Schuppen bedeckten Papel eine atrophische weisse Einsenkung mit bräunlichem, derb infiltriertem Wall, der sich nicht wegdrücken lässt. Auch wenn beim Erythem die Delle später blass wird, so sind doch die anderen Unterscheidungsmerkmale vorhanden.

2. Die **vesiculösen** und **bullösen** Varietäten sind fast für alle Fälle unverkennbar.

Doch erinnere ich an die oben von Kaposi constatierte Thatsache, nach welcher bei fortwährenden, jahrelangen Nachschüben

von Herpes Iris und circinatus das Pigment im Centrum der einzelnen Flecke so intensiv und die Umwallung meist so derb sein kann, dass das Bild von sich im Centrum involvierenden, luetischen Papeln entsteht. In solchen Fällen muss die Entscheidung von der Beobachtung der Entwickelung abhängig gemacht werden.

Die Formen, welche aus Degenerierungsprozessen der Blasen entstehen, Krustenbildung, schuppenähnliche Auflagerungen, die durch äussere Einflüsse z. B. an Planta und Palma entstehen, können unter Umständen den Irrtum hervorrufen, dass es sich um luetisch psoriatische Bildungen handelt.

a) In diesem Fall liegt wiederum der Schwerpunkt auf der Oberflächlichkeit der Erscheinung, dem Mangel der Infiltration und vor allem auf dem Nachweis, dass die Affection aus Blasen oder Bläschen hervorgegangen ist, auf dem Zusammenhang der geplatzten, vertrockneten Epidermis mit der Peripherie.

b) Liegen nach Abstossung der Epidermis Flächen als rote Erosionen z. B. auf der Glans penis, dem Präputium oder der Vulva, ad anum frei und bedecken sich mit schmierigem Belag, so dürfte ein Differenzierungsmerkmal in den als Reste der Blasendecke an der Peripherie festhaftenden Epithelfetzen, auch wenn sie noch so klein sind, gegeben sein.

c) Sind später auch diese abgestossen, so ist wiederum der oberflächliche Prozess, das Fehlen der Infiltration und des harten Randes, die Schmerzhaftigkeit ulcerierten syphilitischen Papeln gegenüber, der Mangel der einschlägigen Charakteristica dem Ulcus durum gegenüber, sowie der relativ schnelle Heilungsverlauf unter indifferenter oder Salicylbehandlung massgebend. Eigenmächtige Behandlung von Seiten des Patienten oder vorschnelle von Seiten des Arztes mit Causticis trübt natürlich durch Induration das Bild.

Auf jeden Fall müssen bei solcher Sachlage, auch wenn Eingriffe nicht zugegeben oder nachgewiesen werden, noch weitere Erscheinungen

abgewartet werden und es dürfen nicht von vorneherein Schmierkuren, wie in dem oben angeführten Krankheitsfall, angewandt werden.

d) Begleitende Drüsenschwellungen, auch wenn sie indolent sind, geben kein Charakteristikum für die Lues allein ab. Da unter den vielen sicheren und hypothetischen Ursachen des Erythema exsudativum multiforme auch die jedenfalls bacteritische Infection eine keineswegs unbedeutende Rolle spielt, so ist es erklärlich, dass die regionären Lymphdrüsen, z. B. Leisten- oder Cervicaldrüsen, in Mitleidenschaft gezogen werden, um so mehr noch, da gerade bei dieser Erkrankung ein pathologischer Zustand der Lymphgefässe gegeben ist.

e) Allgemein ausschlaggebend bleibt doch der Hinweis Josephs auf die Exanthemata mixta bei der Lues. Beide Erkrankungen stehen zwar im Zeichen der Polymorphie. Aber dieselbe ist auch für beide wieder eine spezielle für sich und auf einen ganz verschiedenen Entwicklungsgang sich beziehende. Bei zweifelhaften Formen sind bei vorliegender Lues die Efflorescenzen derartig gemischt, dass man typische, nur der Lues angehörige trifft und von diesen aus den Entwicklungs- oder Rückbildungsmodus auf die anderen konstruieren kann.

f) Bei einer Combination von Lues und Erythema exsudativum multiforme dürfte wohl die Constatierung der Syphilis überhaupt im Vordergrunde stehen, da das Erythem in einem solchen Falle mehr zu einer accidentellen Erkrankung herabsinkt, die, was Wichtigkeit anbetrifft, im allgemeinen doch ziemlich bedeutungslos wird.

g) Ein letztes Diagnosticum gibt zweifellos noch die histologische Untersuchung einer excidierten Hautefflorescenz. Der Unterschied speziell von einer luetischen Papel ist ein so gewaltiger, dass man daraufhin mit Sicherheit die richtige Diagnose stellen kann. Wie schon oben angedeutet, ist ja das Wesentliche ein hochgradiger Exsudationsprozess in den oberflächlichen Schichten der Cutis, während die tieferen Partien frei bleiben (Joseph). Die Lymphgefässe und Spalten sind stark erweitert, die Bindegewebsbündel aufgequollen, die Bindegewebszellen vermehrt. Das Rete ist in seiner ganzen

Dicke getrübt, die Zellen sind verwaschen, an einer Stelle ist das Epithel zu einer Blase abgehoben; der Inhalt des dadurch entstandenen Raumes besteht aus körnig zerfallenen Epithelzellen. Ein stellenweise ausserordentlich dichtes Infiltrat begleitet die Gefässe der Cutis, vorwiegend die oberen Cutisschichten. Pigmentzellen sind mit sehr langen Ausläufern zahlreich in der Cutis vertreten; Mastzellen in der Nähe der Gefässe. Das subcutane Fettgewebe ist von mononucleären Zellen durchsetzt (Joseph, Meissner).

Wenn auch nicht in jedem Fall das minutiös gleiche Bild gegeben ist, so sind in der Hauptsache die allgemeinen Veränderungen doch charakteristisch genug, um mit dem umschriebenen, scharf begrenzten Zelleninfiltrat des Papillarkörpers und des Coriums, wie es bei der syphilitischen Papel der Fall ist, im Gegensatz zu stehen.

Lässt sich bei Fällen der I. und II. Gruppe die Diagnose auch auf ein Hautexanthem ausdehnen, so sind zur Sicherung derselben hiermit genug Anhaltspunkte gegeben.

II. Sind die **Schleimhauterscheinungen** aber nur allein (III. und IV. Gruppe) vorhanden, so ist man ganz auf ihre spezielle Symptomatologie angewiesen.

Nach dem oben gesagten wird man sich wohl auf den Standpunkt stellen müssen, dass dieselben mit einer Reihe von primären und secundären Lueserscheinungen diagnostisch in Konkurrenz treten.

1. Im Secundärstadium tritt die **Lues** in den Schleimhäuten der Mundhöhle, des Pharynx als **Erythem** auf.

Nach Kaposi (Kohn-Kaposi, Syph. d. Schleimhaut d. Mund. etc., Erlangen 1876 und Path. u. Ther. d. Syph., Stuttgart 1881/91, cit. von Hopmann, Handb. d. Laryngol. etc. 1899, II. Bd., S. 776) tritt dasselbe nur in der diffusen Form als Angina syphilitica erythematosa auf. Nach Neumann (l. c.) erscheint es fast immer im Pharynx diffus; circumscript mehr auf der Lippen-, Wangen- und Zungenschleimhaut; doch auch als circumscripte Streifen, am Uebergang des harten in den weichen Gaumen. Bei mehr als einem Viertel von 200 Fällen der Seifert'schen Klinik von Rachenerscheinungen hat Watten (Beitrag zur Ang. syph.

Diss., Würzburg 1895, l. c.) scharfe Abgrenzung der Röte gegen die Umgebung oder „circumscripte Rötung“ und nur in vereinzelten Fällen „diffuse Rötung“ angegeben. Auch Hopmann (l. c.) selbst ist der Ansicht, dass bei nicht zu enger Fassung des Begriffes „circumscript“ man das Erythem immerhin „als begrenzte, d. h. auf engere Gebiete beschränkte, in die allgemeine Färbung der benachbarten Schleimhaut mehr oder weniger unregelmässig ausstrahlende Flecken von gesättigter roter Farbe, oder auch als dunkelrote Streifen, welche z. B. den Rand eines oder beider vorderen Bögen scharf markieren“ definieren kann. „Die Rötung ist zuweilen auch auf eine oder beide Tonsillen beschränkt, gewöhnlich aber am weichen und harten Gaumen sichtbar.“ Natürlich können diese Erytheme auch diffus werden oder sein. Auf die Tonsillen beschränkt ist der „Hauptunterschied zwischen einer acuten Angina syphilitica und einer acuten Angina anderer Art der, dass die erstere ungemein hartnäckig ist, dagegen die letztere gewöhnlich bald vorübergeht.“ Bei der Aeusserung der Lues als Erythem als solches, so lange es keine Veränderungen gemacht hat oder wenn es, wie in vielen Fällen, nach längerer Zeit wieder verschwindet, ist die sichere Diagnose der Syphilis nicht möglich. Denn derartige, gleich aussehende Erytheme machen Verbrennungen I. Grades und eine Reihe von anderen exanthematischen Erkrankungen im Prodromalstadium, wie Varicellen, Variola oder Pharynxmykosen (Hopmann, l. c.).

Vielleicht aber äussert sich diesen Erythemen gegenüber das **Erythema exsudativum multiforme** doch in einer Weise, dass man alle diese Krankheitsgruppen und unter ihnen auch die Lues ausschliessen kann.

Die anderen Erytheme sind aktive Hyperämien, während das Erythema exsudativum multiforme durch eine passive Hyperämie verursacht wird und sich von ersteren durch die zu Grunde liegende Exsudation unterscheidet. Damit ist schon ein Contrast in der Farbe gegeben. Da ich in der Litteratur nirgends Fälle beschrieben fand, in welchen das Erythema exsudativum multiforme in seinem Primärstadium analog den Grundformen auf der Haut als lebhaft rote,

ziegel- oder zinnoberrote circumscripte Flecke auf livid gefärbter Basis oder nur lividrot gefärbte scharf begrenzte Flecke beschrieben fand und ich auch nicht solche zu sehen bekam, weil dieses Stadium in der Mundhöhle etc. infolge der Schleimhautbeschaffenheit und anderer Einwirkungen nur ein ganz kurzes sein kann, so lässt sich nur theoretisch ein Unterschied machen.

Derselbe dürfte im wesentlichen in der lividen Farbe der begrenzten Schleimhautfläche oder der ziegel-zinnoberroten der neuen Flecke, ferner aber auch in der mehrweniger mässigen Hervorragung der sich ödematös anfühlenden circumscripten Herde liegen. Für den Larynx weist beim syphilitischen Erythem Schech auf die Beobachtung anderer hin, dass gerade die mehr tiefdunkle oder braunrote oder lividviolette Röte der Schleimhaut charakteristisch sei. Eine sichere Differentialdiagnostik in diesem Stadium dürfte also auch mit theoretischen Erwägungen nicht festgelegt werden.

Nach obigem sehen wir, dass das Erythema exsudativum multiforme in der Mundhöhle etc. meist in ganz anderer Form auftritt, als weissliche Plaques, wie die Plaques muqueuses, als rote, glatte Erosionen, nicht unähnlich einem luetischen atypischen Primäraffect, als Ulcerationen mit rotem oder speckig belegtem Grunde, wie die aus zerfallenen Papeln herstammenden Geschwürsbildungen.

2. Bei den **Plaques muqueuses** hat man früher viel Wert auf die Localisation gelegt.

Nach Bäumler (Syphilis 1886, cit. von Hopmann, vide oben) sind im Rachen der Lieblingssitz derselben die Tonsillen (68%), dann die Bögen (26%), der weiche Gaumen, die hintere Pharynxwand (10%), Pharynx (8%), Uvula (5%). Am seltensten ist der harte Gaumen befallen.

Nach Schech sind in der Mundhöhle die Lieblingssitze die Lippen, Mundwinkel und die Ränder der Zunge, der Zungengrund, sowie die untere Fläche der Zunge, in zweiter Reihe die Schleimhaut der Wangen, das Zahnfleisch, der harte und weiche Gaumen.

Im Larynx sind die Schleimhautplaques der Lues nicht selten, meist gleichzeitig mit denen in der Mund-Rachenhöhle, und nicht immer von typischem Aussehen.

Aus der von uns oben gegebenen Statistik über das Erythema exsudativum multiforme geht hervor, dass die Localisation als solche keine Unterschiedlichkeiten aufweist, dass aber die Prädilectionsstellen sich in anderer Reihenfolge verhalten.

Die absteigende Stufenleiter beim Erythema exsudativum multiforme ist folgende: Wangen- und Mundschleimhaut, (61,1 %), Rachenschleimhaut (33,3 %), Lippen (22,2 %), Gaumen (11,1 %), Zunge (11,1 %), Zahnfleisch (5,6 %), Tonsille (5,6 %), Larynx (5,6 %). (Zwischen Zunge und Zahnfleisch rangiert von anderen Localisationen der After. Confer. Tabelle Seite 11.)

Plaques muqueuses und die **Plaques des Erythema exsudativum multiforme** haben daher keine Bezirke, die von vorne herein als ausschliesslich von ihnen in Anspruch genommen und daher differential-diagnostisch verwertet werden dürfen.

Auffallend ist aber trotzdem, dass bei der Lues die Tonsillen an erster, beim Erythema exsudativum multiforme so ziemlich an letzter Stelle stehen.

Die Differentialdiagnose zwischen beiden ist aus dem Entstehungsmodus der Plaques abzuleiten.

a) Bei den aus den Blasenbildungen hervorgegangenen ist die Diagnose leicht, wenn der macerierte Epithelbelag noch als ehemalige Blasendecke, die ringsum noch festhaftet und einen peripheren roten Entzündungssaum hat, zu erkennen ist.

b) Ist dieselbe zu einer speckigen, glatten, oft glänzenden, weissgrauen Oberfläche umgewandelt, die mehr oder weniger fest auf der Unterlage aufsitzt, so ist man im stande, erstere mechanisch abzulösen, worauf dann ein glatter, roter Grund zum Vorschein kommt, an dessen Rändern peripher oder an den Segmenten deutliche Epithelfetzen als letzte Blasendeckenreste hängen. Dieselben können allerdings manchmal so unbedeutend sein, dass grosse Aufmerksamkeit erforderlich ist.

c) Waren die Plaques aus mehreren Bläschen zusammengesetzt, so hinterlässt jede einzelne vorstehendes Bild; bestanden sie ehedem aus confluierten Blasen, so lässt sich am Rande noch die Configuration erkennen und es sind dann Bilder mit den verschiedenartigsten Contouren vorhanden.

d) Beim Ablösen bluten die Plaques zwar auch leicht, wie es beim Versuch der Ablösung der luetischen Plaques der Fall ist; die letztere ist aber infolge der vollständigen Adhärenz (Schäffer, Encyclopädie der Haut- und Geschlechtskrh. von Lesser. S. 546) nicht ausführbar.

e) Als ferneres Merkmal für das Eryth. exsudativum multiforme spricht der oberflächliche Sitz, der in der anatomischen Beschaffenheit begründet ist, während bei Lues eine Infiltration vorhanden ist. Meist prominieren die Plaques muqueuses z. B. auf der Zunge beetartig, und wenn auch oberflächliche Epithelmacerationen sich abstossen können, bleibt doch ein in die Tiefe gehendes compacteres Gebilde zurück.

f) Für gewöhnlich ist auch beim Erythema m. die Ausbreitung eine viel diffusere und die Plaque viel schmerzhafter als bei Lues.

g) Ein weiteres Charakteristikum des Erythemas ist der acut einsetzende Prozess, sowie das periphere Fortkriechen der Affection und vor allem die rasche Ueberhäutung der Efflorescenzen (Lukasiewicz). Auch kommt es vor, dass in der Umgebung wieder neue Blasen und Bläschen entstehen, oft auch an der abgeheilten Stelle, wo neue Exsudation stattgefunden hat, so dass man auch aus diesen einen Rückschluss auf die vorher bestandenen Erscheinungen machen kann.

Je nach dem Entstehungsgang und der Grösse befinden sich die Plaques auf einem livid gefärbten, serös durchtränkten Gebiete; in schwereren Fällen treten auch ödematöse Schwellungen auf. Im Vordergrunde steht die acut entzündliche Erscheinung.

3. Wenn von der ganzen Plaque nur noch eine glatte **Erosion** ohne jegliche Epithelreste zurückgeblieben ist, treten zu derselben die **spezifischen Erosionen** in Gegensatz.

a) Diese letzteren bleiben aber wochenlang unverändert, breiten sich aus oder gehen in das papulöse Stadium mit seinen Regressivbildungen über. Auch hier spielen die für das Erythema m. oben angegebenen Momente eine Rolle, vor allem der rote circuläre Entzündungssaum auf nicht infiltrierter Basis.

b) Auch ein atypisches Ulcus durum dürfte ausgeschlossen werden können.

c) Wenn durch secundäre Infection und dadurch bewirkter Vereiterung der Blasen eine eiternde oder mit eingetrocknetem Eiter belegte Plaque vorhanden ist, ist den Plaques muqueuses gegenüber die Diagnose eine erheblich schwierigere. Trotzdem kann dieselbe sich auf viele von den oben angezogenen Punkten gründen, zudem auch hier bei nichtspecifischer sachgemässer Behandlung die Heilungstendenz eine sehr schnelle ist und das ganze Bild ein mehr acutes, abscedierendes ist.

d) Entstehen Ulcerationen, so kommen untenstehende Punkte in Betracht (S. 76).

4. Die **papulösen Formen des Erythema m.** und ihre Folgeveränderungen geben nicht so leichte Anhaltspunkte. Wie schon oben gesagt, ist ihre Localisation gewöhnlich da, wo die Schleimhaut fester aufliegt und Destruierung weniger leicht oder erst später eintreten kann.

In ihrer Intaktheit sind sie von denjenigen **luetischen Schleimhautpapeln** zu unterscheiden, die noch nicht zu den ausgesprochenen, mit leicht durchscheinendem grauen Ueberzug versehenen Plaques opalines und den mit einer Art Pseudomembran durch Zerfall der Epitheldecke bedeckten Plaques muqueuses der Franzosen ausgebildet sind, sondern die, analog den Papeln auf der Haut, unter dem Einfluss der Schleimhautconstitution sich als circumscripte, linsen- bis bohnengrosse, rundliche oder ovale flache Prominenzen von hell- bis dunkelroter Farbe präsentieren. Durch Confluieren können flächenhaft ausgedehnte und unregelmässige erhabene Gestaltungen entstehen (vide Hopmann). Viele Autoren fassen alle genannten Erscheinungen unter dem Begriff der Schleimhautpapeln zusammen.

a) Das Hauptmerkmal liegt auch hier wieder in dem Unterschied zwischen Infiltrat und Exsudationsprozess. Die specifische Papel ist ein festes, derbes, durch ihr Zelleninfiltrat wie aus kleinen Bausteinen zusammengesetztes Gebilde, die papulöse Erythemform dagegen im wesentlichen eine durch gesteigerte Exsudation in den oberen Coriumschichten hervorgebrachte circumscripte Emporwölbung der Schleimhautdecke, nicht mit compacter Structur, die

aber durch ihren prallen Füllungsgrad und durch ihr Aufgequollensein sich derb anfühlt und mit ihrem intacten Schleimhautüberzug wie ein solides Knötchen aussieht.

b) Die Farbe der Knötchen kann auch einen Anhaltspunkt geben. Beim Erythem ist sie lebhaft rot, ziegel-zinnoberrot, schliesslich wird sie violett im Centrum und kann die verschiedenen Farbennüancen des Spectrums erhalten, die Papel verfärbt sich sehr schnell weisslich.

c) Ferner kann noch die umgebende Schleimhaut in Betracht gezogen werden. In der Regel lassen die specifischen Papeln zwischen sich normale Stellen der Schleimhaut übrig, wenn sie nicht ausnahmsweise grosse Strecken derselben im Zusammenhang ergreifen (Schech). Beim Erythema kann durch das periphere Fortschreiten des Prozesses und durch Confluenz der vergrösserten Efflorescenzen die Schleimhaut zwischen zwei livid gefärbten verfärbt und ödematös sein. Bei Entstehung neuer Erythemapapeln können dieselben auf violett gefärbten Flächen wie auf der Haut sitzen. So bietet sich das Bild, in welchem die roten Knötchen zwischen violetter oder dunkel colorierter Schleimhaut sich befinden. Es darf allerdings nicht ausser Acht gelassen werden, dass unter den verschiedenen Einflüssen der Schleimhaut die Bilder nicht immer so klare Unterschiedlichkeiten aufweisen. Aber als Anhaltspunkte können sie immerhin angezogen werden.

5. Diagnostisch schwieriger sind diejenigen **Erythemaformen**, die sich in **Ulcerationen** umgewandelt haben.

Man muss wohl annehmen, dass dieselben, als ehemalige Blasen zur Erosion geworden, durch Fortschreiten in die Tiefe entstanden sind; meist ist ihr Grund eitrig oder mit einer schmierigen Masse belegt. Mit Vorliebe aber scheinen die Geschwürsbildungen den papulösen Formen auf dem Wege des necrotischen Zerfalles zu entstammen (confer Fall Schötz).

Durch fortschreitenden Zerfall kann sich aber auch an Stelle einer specifischen Papel ein mehr oder weniger tiefes Geschwür, das **ulceröse Schleimhautsyphilid** bilden, und ferner kämen noch in Betracht jene Geschwüre, die einem kleinen circumscripten

Gummi durch Erweichung, centralen Zerfall und Durchbruch nach aussen ihre Entstehung verdanken. Da letztere im ausgebildeten Zustand wiederum unter Umständen im Aussehen mit einem **Ulcus durum** concurrieren, so könnte dasselbe auch einer zerfallenen, geschwürigen Erythempapel gegenüber der Fall sein.

Die Fälle von Ulcerationen des Eryth. exsudativum multiforme gehören zu den Seltenheiten. Im Schötz'schen Falle befand sich primär vor den Hauterscheinungen, die erst 17 Tage später sich einstellten (der Fall kam erst am 15. Tage des Bestehens zur Untersuchung) an der hinteren Pharynxwand gerade in der Mitte ein groschengrosses Ulcus, ziemlich flach, mit gelblich-grauem Grunde und verwaschenen Rändern. Zwei Tage später: Ulcus an der hinteren Rachenwand und an der hinteren Larynxwand, zumal unter dem linken Stimmbande mit gelblich-grauem Secret bedeckt. (Zugleich Exanthem auf dem Dors. der Hand- und Fussgelenke. In den nächsten Tagen Ausbreitung desselben.) Während Ulcus des Pharynx und Larynx sich zur Heilung anschicken, zwei neue Geschwüre im Nasenrachenraum rechts über und hinter dem Tubenwulst. Nach weiteren 9 Tagen Hautexanthem im Verblassen, Ulcera fast geheilt, neues Geschwür an der rechten Mandel, Knoten am linken hinteren Gaumenbogen, kleine Knoten am Zahnfleisch. Fieber. Eine Schleimhautaffection jagte die andere. Die gesamte Krankheitsdauer bewegte sich zwischen dem 25. Juni und 13. Januar.

Aus diesem Befunde kann man sehr wohl einzelne Charakteristica für das Erythema exsudativum multiforme herausgreifen. Dieselben wären:

die Flachheit der Geschwüre;

das Verwaschensein der Geschwürsränder;

das Auftreten immer neuer Schübe von Geschwüren während längerer Zeit;

die schnelle Heilungstendenz der einzelnen Geschwüre;

der fieberhafte Prozess.

Kaposi (Hautkrh. S. 877) unterscheidet bei den syphilitischen Productionen in der Haut drei Cardinalsymptome: 1. Das scharfbegrenzte, dichte und gleichmässige (Zellen-)Infiltrat des Papillarkörpers und des Coriums. 2. Die stetige Rückbildung durch Resorption oder eitrigen Zerfall. 3. Die stets centrifugale Vergrösserung und Consumption des Infiltrats.

Die syphilitischen Hautgeschwüre verdanken ihr charakteristisches Aussehen einzig und allein der Constanz dieser drei Momente: „Es gibt nämlich kein syphilitisches Geschwür ohne vorherigen Knoten; das Geschwür ist ein Substanzverlust des Knotens selber. Da nun dieser stets im Centrum zuerst ulceriert, so ist das Geschwür von der peripheren Masse des Knotens umgeben und weil diese gegen das Centrum hin im Zerfall begriffen ist, so erscheinen Rand und Grund des Geschwürs speckig belegt, der Rand noch überdies scharf abgesetzt und feinzackig, etwas unterminiert und derb.“ Auf der Schleimhaut haben diese Punkte die gleiche Geltung und sie finden infolge dessen den Ulcerationen des Erythema exsudativum multiforme gegenüber bei den specifischen Geschwüren, sei es, dass sie aus Papeln oder aus Gummis entstanden sind, aber auch beim Ulcus durum diagnostisch volle Verwertung.

Beim Erythema fehlt die scharfe, regelmässige, meist kraterförmige, runde Umgrenzung, der infiltrierte, unterminierte Rand, die Tiefe und die Thatsache, dass die das Geschwür umgreifenden Bildungen die Reste einer Infiltration, eines wirklich soliden Knotens, sind.

Bei den ulcerösen Schleimhautsyphiliden kommen zwar auch Recidive in schneller Folge vor. Beherrschen dagegen beim Erythema exsudativum multiforme acute fieberhafte Zustände, was nicht immer der Fall ist, das Bild, so geben dieselben ein nicht zu unterschätzendes Merkmal.

B. Erythema nodosum.

Das Erythema nodosum gehört ebenfalls zu den exsudativen Prozessen. Die Combination mit Erythema exsudativum multiforme spricht nach Lang für eine gemeinsame ätiologische Grundlage beider. Nur reicht hier die ödematöse Durchtränkung tiefer.

Dasselbe kann, wie oben gesagt, weniger den Plaques muqueuses gegenüber in Frage kommen, als hauptsächlich den gummösen Produkten der Syphilis und den durch ihren Zerfall resultierenden Ulcerationen. Das gilt wiederum beim coexistierenden Auftreten in der Mundhöhle und auf der Haut, als auch primär und solitär bei beiden.

Verwechslung mit Lues.

Im Falle Pospelows bestanden Knoten auf dem weichen Gaumen, auf der Uvula und Unterlippe ohne weitere Hauterscheinungen. Durch Zerfall entstanden kraterförmige Geschwüre von Erbsengrösse. Im Falle Polotebnoff befanden sich Knoten auf der Schleimhaut der Unterlippe, am Mundwinkel und Kinn. In einem Falle Du Mesnils (Eryth. nodos., Münch. med. Wochenschr. No. 46, 1888) bestand Knotenbildung auf der Zunge, am weichen Gaumen und an der Epiglottis, welche durch Resorption zurückgingen; dagegen entwickelten sich an der Innenfläche der kleinen Labien durch Zerfall der Knoten tiefe Geschwüre. In dem Falle von Breda (l. c.) fanden sich Knoten im Larynx, Gaumen, Scrotum und am Hoden. In beiden ersteren zerfielen sie geschwürig. Millard berichtete ebenfalls über einen Fall von Erythema nodosum in der Mundhöhle. (Note sur un cas d'erythème nodeux intrabuccal. Soc. méd. des hôpitaux 1893.)

Es dürfte auf der Hand liegen, dass in solchen Fällen der Gedanke an Lues sehr nahe liegt.

Um so mehr aber tritt die Verwechslungsmöglichkeit in den Vordergrund, wenn es sich, wie in 6 Fällen Finger's (Allg. Wien. med. Zeitschr. 1882, No. 24) oder in den Fällen Glück's (Mitteil. aus der Abt. f. Syph. und Hautkrh. des bosn. Landeshospital in Serajewo 1898), um Patienten handelt, die sich in verschiedenen Stadien der Lues befinden. In einem Falle Glück's bestand eitriger Zerfall der Knoten.

Symptomatologie.

Barbe (Diagnostic et traitement des mal. d. l. peau. 1901, Paris, pag. 57) führt hinsichtlich der syphilitischen Gummi und der tuberculösen Knotenbildungen als Unterschied zwischen dem Ery-

thema nodosum die Thatsache an, dass die Knoten des Erythema nodosum niemals ulcerieren.

Ebenso sagt A. Wolff (Handb. der Haut- und Geschlechtskrh. von Mraček), dass eine Vereiterung derselben niemals zu stande kommt.

Dagegen kann nach der Angabe einzelner Autoren (Hardy, J. C. White) es thatsächlich zur Abscedierung eines solchen Knotens der Haut kommen (Kaposi).

Nach Joseph (Lehrbuch der Hautkrankh. 3. Aufl. S. 139) kommt es zuweilen durch Hinzutreten hämorrhagischer Erscheinungen sogar zu acuter umschriebener Gangraen (Demme).

In der Mundhöhle etc. oder überhaupt auf der Schleimhaut, scheinen die Bedingungen zur Einschmelzung der Knoten und folgender Geschwürsbildung günstigere zu sein. Denn Kaposi (l. c. S. 321) sagt, dass auf der Zunge und der Mundrachenschleimhaut schmerzhafte Knoten sich finden, die oft den Ausgang in Ulceration und Nekrose nehmen; die Knoten wären den Hautknoten als analog zu betrachten. Von den obigen fünf angeführten Fällen trat in drei derselben ein Zerfall ein; bei Pospelow entstanden auf dem weichen Gaumen, der Uvula und Unterlippe kraterförmige Geschwüre von Erbsengrösse, bei Breda Ulcerationen im Larynx und in der Trachea, und bei Du Mesnil zerfielen die Knoten an der Innenfläche der kleinen Labien zu tiefen Geschwüren, während diejenigen auf der Zunge, am weichen Gaumen und an der Epiglottis resorbiert wurden.

Bei der histologischen Untersuchung der erkrankten Stellen im Falle Breda fand man, namentlich an denjenigen des Larynx, „eine beträchtliche, tiefgehende Gewebsinfiltration, insbesondere um die Gefässe und Hautorgane herum. Die Veränderungen des Testikels waren beinahe so, wie man sie bei gewöhnlichen Entzündungen zu sehen bekommt. Die nähere Untersuchung auf Bacterien fiel negativ aus.“

Diagnostik.

Diagnostisch kommen bei diesen geschwürigen Formen alle angeführten Charakteristica der specifischen Ulce-

rationsprozesse in Betracht und zwar schon deshalb, weil Erythema nodosum und Erythema exsudativum multiforme nicht scharf zu trennen sind und mitunter beide Symptomgruppen combiniert bei einem Individuum vorkommen (Joseph).

Die diagnostischen Momente gewinnen aber hierbei eine noch um so grössere Bedeutung, als man auch bei der Möglichkeit, den Zerfallsprozess aus einem solchen Erythemaknoten sich entwickeln zu sehen, in gewissen Fällen von vornherein, besonders bei einem früheren Luetiker, auf die falsche Diagnose hingeführt wurde.

A. Wolff (Handbuch d. Haut- und Geschlechtskrh. von Mraček) äussert sich über das Erythema nodosum folgendermassen: Die Knoten des Erythema nodosum weisen nach Neisser sehr ausgesprochene und weit ins Bindegewebe und Fettgewebe sich verbreitende Entzündungserscheinungen auf und zeigen reichliche Anwesenheit von roten Blutkörperchen. Er möchte den Vorgang am meisten mit einem hämorrhagischen Infarct vergleichen (wie schon Bohn von einer embolischen Hautkrankheit gesprochen hatte.) Es können daher auch durch isolierte — z. B. syphilitische — Erkrankung einer kleinen, zuführenden Arterie solche Knoten entstehen.

Liegt bei dem betreffenden Patienten eine frühere syphilitische Infection vor oder weist er neben einem Erythema nodosum gleichzeitig, vorher oder nachher specifische Erscheinungen auf, so kann es der Fall sein, dass man einerseits alle Symptome für luetische, andererseits die Nodositäten als eine durch die Lues veranlasste Krankheit hält. In diesem letzteren Sinn haben sich ebenso, wie beim Erythema exsudativum multiforme auch beim Erythema nodosum Glück und Finger, wie bereits oben bemerkt, ausgesprochen. In einem Falle des ersteren zerfielen die Erythemknoten bei bestehender Lues eitrig, und er lässt es unentschieden, ob es sich dabei um Ausbildung des Erythema in Gummi handelt.

Auf der Haut treten nach Mraček (Atlas der Hautkrh., Lehmann, 1899) bei einsetzendem Erythema nodosum hochrote Knoten und Knötchen über den Streckseiten der Knie- und Sprunggelenke, seltener über den Handgelenken und Vorderarmen auf. Dieselben ver-

grössern sich und confluieren. Wenn in diesen Knoten neben serösen auch hämorrhagische Infiltrate entstanden sind, so tritt bläuliche Verfärbung und in der Folgezeit die bekannte Farbenveränderung ins Gelbe, Grüne etc. und schliesslich die Involution ein.

Analog verhalten sie sich auf der **Schleimhaut.**

Bei typischem Verlaufe und nebenhergehenden Allgemeinerscheinungen, wie Fieber, Schwächegefühl und Gelenkschmerzen, vielleicht noch der Coexistenz eines typischen Erythema exsudativum multiforme dürfte die Diagnose nicht schwer fallen.

Dagegen können die Knoten immerhin derart sein, dass die Differentialdiagnose mit den **Gummi** in Frage kommt.

Gerhardt (Handb. d. Lar., I. Band, II. Hälfte S. 1208) sagt mit Beziehung auf das Vorkommen im Larynx: „Die syphilitische Geschwulst kann z. Z. nicht an einem einzelnen Kennzeichen erkannt werden, wie die tuberculöse. Sie muss als Geschwulst aufgefasst werden, die auf dem Boden der Syphilis entsteht und mit der Syphilis steht und fällt.“

Dem Aeussern nach ist auch sehr häufig wenig Unterschied zwischen Gummi und Erythema nodosum zu machen. Nach Schech wird mit Vorliebe der harte Gaumen ergriffen. Es bilden sich eine oder mehrere, circumscripte lividrote Stellen, welche allmählich die Schleimhaut emporwölben und so knotige Erhabenheiten vorstellen.

Die Unterschiede, die man machen kann, dürften folgende sein:

1. Die syphilitischen Knoten sind scharf umschriebene und umgreifbare Geschwülste, während die Erythemknoten keine scharfe Grenze bilden und sich an der Peripherie allmählich verlieren.
2. Die Erythemknoten in der Mundhöhle etc. sind schmerzhaft, was beim Gummi nicht der Fall ist.
3. Die Entwicklung der Erythemknoten ist eine höchst acute, schnelle, plötzliche, die der Gummi eine langsame.
4. Die eitrige Einschmelzung tritt beim Gummi sehr schnell ein, beim Erythema sehr langsam und unter acuten Erscheinungen.

C. Herpes. — Herpès récidivant Fournier.

Den Herpes auf den Schleimhäuten der Mundhöhle etc. müssen wir in zwei Gruppen bringen, 1. in eine, bei welcher die mit Lues zur Verwechslung Anlass gebenden Herpeserscheinungen solitär auf der Schleimhaut auftreten und 2. in eine solche, bei welcher auf der Haut, ganz besonders auf den Genitalien, ähnliche oder gleiche Erscheinungen vorher, coexistierend oder nachher bestehen.

Verwechslung mit Lues.

Barbe sagt (l. c. S. 95), dass die herpetischen Eruptionen mit den Plaques muqueuses verwechselt werden können, mit Lues schlechthin der Herpes lingualis, buccalis, pharyngis (Rosenthal, Encyklop. der Haut- und Geschlechtskrh. S. 221), nach Schech (Pharynx, l. c. S. 209) mit syphilitischen Papeln; ebenso sagt Joseph (l. c. II. S. 94), dass der häufig recidivierende Herpes buccalis zur Verwechslung mit Plaques muqueuses Veranlassung geben kann.

Auch die oben aus der Litteratur angeführten, sowie die fünf beobachteten Fälle beweisen, in welch' hervorragender Weise luesähnliche Bilder entstehen können. Bei den letzteren handelte es sich um weisslich belegte Plaques und Erosionen an der Schleimhaut der Wangen, am Mundwinkel, der Unterlippenschleimhaut, am Gaumenbogen und der Tonsille, sowie am Zahnfleisch.

Von Wichtigkeit ist auch wiederum hier das Vorkommen solcher Erscheinungen bei Luetikern oder solchen, die früher specifisch inficiert wurden, wie es bei den Litteraturfällen sich verhielt. Die Verwechslungsmöglichkeit wird hierbei natürlich eine ganz hochgradige und besonders dann, wenn noch Penis, Präputium oder Urethra, wie im Falle Bettmann als urethroskopisch diagnosticierte Erosion, befallen sind und ausserdem Drüsenschwellungen, dolent oder indolent, bestehen. Die oben angeführten Fälle von Lang verlockten nach seiner eigenen Aussage um so eher zur Annahme von erodierten Papeln, als die ganz gleichen Veränderungen auch am Genitale (Glans, Präputium, Scrotum) zu sehen waren.

Symptomatologie.

Wenn wir den Herpes zunächst in seinem allgemeinen Begriff betrachten, so bestehen seine Stadien, die er auf der **Haut** durchläuft, anfangs in einer fleckenförmigen Röte, in Vesiculation mit verschiedener Grösse, Anzahl, Form und Anordnung der Bläschen, in Eintrocknung des Inhalts der letzteren, Krustenbildung, Abhebung und Abfallen der Krusten, so dass schliesslich eine leichtschuppende, rotbraune Fläche übrig bleibt, die allmählich die normale Hautfarbe annimmt. Auf diese Weise heilt der Herpes im Mittel innerhalb 9—14 Tagen ohne Narbe.

Um über die diagnostischen Schwierigkeiten hinwegzukommen, muss man sich die Veränderungen und das abweichende Verhalten von dem beschriebenen Entwicklungsgang klar machen, welche der Herpes auf der **Schleimhaut** im allgemeinen durch den Einfluss und die Natur des Gewebes, sowie durch die Bedingungen seines Sitzes erleidet. Bei der Beschreibung möchte ich nachdrücklichst auf die von Emery gesammelten und herausgegebenen Vorlesungen Fourniers über den Herpes (L'Herpès, leçons professées à la clinique de l'hôpital St. Louis par M. le Professeur Fournier recueillies par E. Emery, Interne de service, Paris 1896) hinweisen, deren Inhalt ich nun folge, da sie in meisterhafter Weise alles das enthalten, was ein anderer vielleicht nur mit grosser Mühe und nicht so erschöpfend zusammenstellen könnte.

Nach Fournier besteht die Differentiation in den zwei Thatsachen, dass die Vesiculation flüchtig, ephemer, zum mindesten von ganz kurzer Dauer ist und dass die Krusten fehlen. Vesiculation und Krusten werden durch Substanzverlust ersetzt.

Die Entwicklungsstadien sind demnach folgende:

1. Locale erythematöse Congestion — wie auf der Haut.
2. Vesiculation — wie auf der Haut, aber von ganz kurzer Dauer, so dass dieses Stadium meistens nicht zur Beobachtung gelangt.
3. Durch vorzeitiges Bersten sinkt die Blasendecke ein und bedeckt die Basis mit einem weisslichen Häutchen, Pseudomembranbildung. Ringsum roter Saum.

4. Erosion, anfangs mit Epithelfetzen — wie mit einer weissen Halskrause — umsäumt, später ohne dieselben.
5. Heilung durch Bildung neuen Epithels ohne Narbe.

ad 3. Der Grund für die vorzeitige Ruptur der Bläschen liegt darin, dass das Schleimhautepithel dünner und weniger resistent ist, als das der Haut, dass die Schleimhaut an und für sich feucht ist und durch die continuierliche Feuchtigkeit die Bläschen gebrechlich werden, und schliesslich dass die Bläschen sich bei gewissen Schleimhäuten aneinanderlagern und reiben.

Der Grund für die Abwesenheit von Krusten (siehe oben), was bei allen Schleimhauterosionen der Fall ist, ist darin zu suchen, dass die Krustenbildung durch Stagnation und Eintrocknung der von den Erosionen secernierten Flüssigkeit nur an der freien Luft, wie es auf der äusseren Haut der Fall ist, entsteht. Auf den Schleimhauterosionen werden deren Secretionen unaufhörlich durch die eigene Schleimhautsecretion abgespült, so dass eine Stagnation gar nicht möglich ist und es also auch nicht zum Eintrocknen kommen kann.

Hierdurch entstehen pseudomembranöse Plaques mit rotem Hof. Wenn das Bläschen platzt, so löst es sich in Epithelfetzen — die Trümmer der Bläschendecke — auf. So lange dieselben intact sind, bieten sie den Anblick einer opalinen, weissgrauen Plaque — Epithelmaceration durch die continuierliche Schleimhautsecretion. Ringsherum befindet sich ein roter Hof als Ueberbleibsel des 1. Stadiums, des ursprünglichen erythematösen Fleckes.

Derartige pseudomembranöse Plaques auf den Tonsillen und der Uvula können auch mit diphtheritischen Membranen verwechselt werden. Sie sind nichts anderes als die geborstenen, macerierten Epithelhüllen der Herpesbläschen, die noch am Rande festhaften. Sehr deutlich ist dieser Zustand an der Vulva, Vagina, Cervix ausgeprägt.

ad 4. a) Die „weisse Halskrause“ der Erosion kommt dadurch zu stande, dass die Pseudomembran abgestossen ist und nur noch deren am Rande festhaftenden Reste vorhanden sind.

Dieser Zustand findet sich vornehmlich auf der Zunge, wo manchmal die Erosion in ihrer ganzen Circumferenz von einem weissen Epithelsaum umgeben ist.

b) Nach Verschwinden dieses Epithelsaumes bleibt eine einfache Erosion oder bleiben so viele Erosionen, als sie confluierten Bläschen entsprechen.

Die einfache Erosion ist klein, höchstens bis linsengross, rundlich, rund, oval, auch unregelmässig, lebhaft rot bis gelbrot, oberflächlich, manchmal exulceriert, kelchförmig excaviert, leicht nässend und eiternd, in einigen Tagen spontan vernarbend.

Sie ähnelt also jeder anderen Integumenterosion.

Die durch Confluenz mehrerer Herpesbläschen entstandenen Erosionen haben eine polycyklische Contour, die aus den Kreissegmenten der bestandenen multiplen Bläschen zusammengesetzt ist. Da die Kreise einen sehr kleinen Durchmesser haben, so ist die Contour zugleich mikrocyklisch. Dies ist ein pathognomonisches Zeichen für eine Herpeserosion der Schleimhaut.

Als **Begleiterscheinungen** sind vor oder während des Beginnes schmerzhafte Spannung, locales Brennen, Stechen fast immer vorhanden, ferner periphere Hyperämie und Oedem der benachbarten Organe, an und für sich ohne Fieber, wenn aber als Symptom einer anderen Krankheit, mit Fieber.

Herpesarten.

Hinsichtlich der Pathologie und Aetiologie der verschiedenen Typen von Herpes werden von Fournier-Emery zwei Arten im allgemeinen unterschieden: Der idiopathische und der symptomatische Herpes.

Der sehr seltene idiopathische Herpes beruht im allgemeinen auf keiner Infection und ist nicht contagiös. Inoculationsversuche verliefen negativ. Es gibt aber unaufgeklärte, seltene Fälle, die contagiös sind. Die Infection kommt zu stande durch Contact mit einem Herpes oder durch Inoculation mit Herpesflüssigkeit.

Fast ausschliesslich ist der Herpes aber eine **symptomatische Krankheit**, so dass man fast vermuten kann, dass auch der sogenannte idiopathische Herpes ein symptomatischer ist, dessen Aetiologie man jedoch nicht findet. Man unterscheidet von diesen zwei Formen:

I. **Den nicht recidivierenden Herpes**, accidentell an eine acute Erkrankung gebunden, also ein Epiphänomen derselben und

II. **den recidivierenden Herpes**, constitutionell an eine Constitutionskrankheit gebunden, also ein Phänomen sui generis.

ad I. Die **Aetiologie** des nicht recidivierenden, accidentellen Herpes wird auf folgende Einflüsse zurückgeführt:

Locale: 1. traumatische Ursachen, wahrscheinlich Neuritis oder Perineuritis; 2. als Epiphänomen einer Blenorrhagie, Vaginitis: Verwechslung mit Chancres; 3. bei Stuprum; 4. als Epiphänomen eines Ulcus durum; 5. als Epiphänomen einer Menstruation, hauptsächlich an der Vulva und als Angina herpetica.

Allgemeine: 1. Herpes febrilis bei Pneumonie, Coryca, Influenza, Pleuritis, Sumpffieber, Anginen, Typhus; 2. bei Körperschwächungen durch Anstrengungen, Nachtwachen, Excesse; 3. bei Gemütserregungen; 4. als kritischer Herpes, bei der Krisis verschiedener Krankheiten.

ad II. Die **Ursachen** des recidivierenden, constitutionellen Herpes als Phänomen einer Constitutionskrankheit sind innere, und zwar eine specielle, organische Disposition oder irgend eine Infection.

Der **Localisation** nach scheidet sich derselbe 1. in den Herpes rec. der Haut, welcher äusserst selten ist, aber immer wieder an der nämlichen Körperregion auftritt. 2. in den Herpes rec. genitalis, hauptsächlich vorkommend beim Manne, bei Frauen sehr selten. Zahllos aufeinanderfolgende Anfälle von gutartigem Herpes an den Genitalien treiben den Kranken zur Verzweiflung; Melancholie, Hypochondrie und zwar: a) durch die fortwährenden Recidive immer an denselben Stellen, gewöhnlich alle 4—6 Wochen; eine inter-

currente Krankheit kann die Anfälle für einige Zeit, aber nicht definitiv aufheben; b) durch Syphilomanie, indem der Patient (wie auch oft der Arzt) die Erosionen für Lues hält; c) durch die angenommene Unmöglichkeit, sich mit einer solchen Krankheit verheiraten zu können. Man muss dafür halten, dass der Herpes rec. genitalis eine Krankheit der Jugend (20—30 Jahre) ist, die mit ihr verschwindet; nach dem 30. Lebensjahre kann eine arthritische Disposition die Grundlage bilden. Im Grunde hat man es mit einer allgemeinen Disposition zu thun, deren wirkliche Beschaffenheit man nicht kennt. Mit Gonorrhoe, Ulcus molle und durum hat diese Form auch als Epiphänomen nichts zu thun, da sie auch ohne diese Erkrankungen vorkommt.

III. Den constitutionellen recidivierenden Herpes buccalis, auf welchen wir unten zurückkommen werden.

Da die Formen des in der Mundhöhle etc. vorkommenden Herpes, mit Ausnahme der durch die Schleimhaut bedingten Modificationen, mit denjenigen auf anderen Körperstellen sich decken, so müssen wir auch auf die

allgemeine Pathologie der Herpesarten

eingehen. Ich folge hierbei wiederum Fournier-Emery.

I. Die **einfache Erosion** richtet sich in ihrer Ausdehnung nach der Grösse der einzelnen oder fusionierten Bläschen, aus denen sie hervorgegangen ist. Vortäuschung von Chancres ist hierbei leicht möglich. Die Erosion ist oberflächlich, ausnahmsweise excaviert, die Farbe ist rot oder, wie wir oben gesehen haben, grau, weisslich, speckig, schmutziggelb, gelbrosa. Durch kaustische Mittel wird sie weiss oder bläulich. Abgesehen von der arteficiellen Induration durch letztere und Adstringentien gibt es auch eine spontane, bei welcher sich die Basis kartenblattähnlich anfühlt; dieselbe geht jedoch niemals knotig in die Tiefe oder bis in das Unterhautzellgewebe.

Fournier (l. c. pag. 45) teilt 2 Fälle von solchen **Indurationen** im Sulcus coronarus glandis als Prototype mit, bei welchen die Aehnlichkeit mit Ulcera dura so gross war, dass in dem einen Falle

selbst Ricord die Diagnose in suspenso liess. Später konnte eine einfache Herpeserosion erwiesen werden.

Wie bei den anderen bereits besprochenen Erkrankungen treten auch hier (oben bereits angedeutet) **Complicationen** auf, welche die Annahme einer luetischen Affection noch mehr bekräftigen. Es sind dies die **Lymphdrüsenanschwellungen**, die in der Regel allerdings nicht bestehen.

Acut treten dieselben in zweifacher Weise auf:

1. als Adenitis, welche entzündliche, schmerzhafte Erscheinungen macht. Dieselbe kann wieder zurückgehen, aber in ganz seltenen Fällen kommt es auch zur Suppuration. Es handelt sich dabei um einen congestiven Prozess, welcher ganz besonders bei den confluierten Formen angetroffen wird. Fournier (l. c. S. 47) führt folgende Beobachtungen dieser Art an: eine Angina herpetica mit Drüsenschwellung (Lasègne), einen Herpes palpebralis (Galezowski) mit Schwellung der Prae-auricular-drüsen (Berlioz hat in seiner Dissertation mehrere solche Fälle zusammengestellt); einen recidivierenden Herpes der Wange (Thibierge, Mercredi Médical 1890, p. 521) mit Lymphdrüsenschwellung vor dem Kieferwinkel; Herpes genitalis mit Leistendrüsenanschwellungen;

2. als nicht entzündliche, schmerzlose, nicht eiternde Adenitis, ganz ähnlich den syphilitischen Bubonen. Die Drüsen sind multipel, mobil, ohne teigige Consistenz in der Peripherie, indolent und haben keine Tendenz zur Eiterung. Hierfür dienen als Beispiele drei von Fournier angeführte Fälle: einer mit drei geschwollenen Drüsen in einer Leistenbeuge (Fournier-Dieulafoy), ein weiterer, ebenfalls mit drei Ganglien in der correspondierenden Leistenseite, und zwar der oben von Ricord als nicht diagnosticierbar angesprochene Fall, in welchem die Erosion für sich schon allein auf Syphilis hinwies — um wie viel mehr also noch diese Complication, und ein dritter, in dem in jeder Leistenbeuge zwei kleinhaselnussgrosse Drüsenanschwellungen vorhanden waren.

Auch einen chronischen Verlauf können diese Complicationen bei lymphatischen und skrophulösen Individuen nehmen.

Von weiteren Nebenerscheinungen kommen ausnahmsweise **Neuralgien** vor, die aber nicht mit den bei Herpes zoster vorkommenden zu verwechseln sind, ferner **Urethritis herpetica** als Erosion, von der wir bereits oben den Fall von Bettmann angeführt haben. Fournier (l. c. S. 58) teilt aber auch einen Fall mit von einer intraurethralen indurierten Herpeserosion nebst zwei kleinen Ganglien in der linken, und einem in der rechten Inguinalgegend, die er anfangs für ein charakteristisches Ulcus durum hielt.

So verhält es sich mit der einfachen Erosion.

II. Die **Erosionen des confluierten Herpes** sind in der Hauptsache **genitale**. Sie kommen speciell beim Weibe vor und zwar an der Vulva, Regio genito-cruralis, am Perineum und an der Analfalte.

Die Erosionen sind nach der Anzahl der vorher bestandenen Blasen, die nach Fournier bis zu hundert betragen, und nach der Grösse derselben, die nach Bruneau auf 3:1,5 cm, sowie nach der Grösse der confluierten, die auf 4—5 cm sich belaufen kann, äusserst viele und grosse. Durch Fusion kommt es zu den verschiedensten Configurationen, wie Rosetten und Guirlanden. Die localen Symptome können in Hyperämie, schmerzhaften Irradiationen, Brennen, Hyperästhesien und Pruritus bestehen, die allgemeinen in der Unmöglichkeit, zu gehen, ordentlich im Bette liegen zu können, allgemeinem Unbehagen, Kopfschmerzen, Appetitlosigkeit, nervösen Störungen, Schlaflosigkeit und mittlerem Fieber von 38—39°.

Man hat das Bild einer ernsten Erkrankung vor sich, während es sich nur um eine momentane, pathologische Störung handelt (Bruneau).

Die Verwechslung mit Lues und auch mit sonstigen venerischen Affectionen ist ganz hervorragend leicht möglich. Fournier (l. c. S. 62) sagt, dass diese Erkrankung mehr wie einmal als Basis für eine Anklage wegen Vergewaltigung, Ansteckung etc. gedient habe.

III. Noch eine Form kann vorkommen, welche in diagnostischer Hinsicht alles geradezu auf den Kopf stellt. Während für ge-

wöhnlich der Heilungsprozess durch Bildung einer neuen Epithel-decke von der Peripherie nach dem Centrum zu vor sich geht, ist es nach Fournier (l. c. S. 67) möglich, dass die herpetische Erosion unter gänzlich unbekannten Einflüssen local hypertrophiert und eine veritable Papel bildet, welche eine ganz frappante Aehnlichkeit mit einer secundären syphilitischen Papel (Plaque muqueuse, luetische Erosivpapel) aufweist, und ebenso eintrocknet. Das wäre also die **papulöse Herpes-Erosion.**

In diesem Stadium gesehen, ist eine Differentialdiagnose unmöglich und sie kann nur gesichert werden, wenn man vorher Gelegenheit hatte, das Vesiculations- und Erosionsstadium zu beobachten. Glücklicherweise ist diese Form selten.

Von der gewöhnlichen Durchschnittsdauer der Erkrankung von 9—14 Tagen, die wir oben angegeben haben, kommen ausnahmsweise Abweichungen vor, indem die Heilung der Erosionen drei Wochen, ja sogar 35, 38, 40 Tage in Anspruch nimmt.

Herpes der Schleimhaut.

Die Herpesformen, die im Bereich der Mundhöhle etc. in Betracht kommen, sind die Angina herpetica, der Herpes pharyngis et laryngis, der sogenannte Pseudoherpes, der nicht recidivierende und recidivierende Herpes buccalis.

Die **Plaques** und **Erosionen** derselben finden sich am Isthmus, auf den Tonsillen, dem harten und weichen Gaumen, den Gaumenbögen, der Uvula, im Rachen und Larynx. Im letzteren muss die Erkrankung als eine seltene angesehen werden (F. Klemperer, Handb. f. Lar. I., 2, p. 1289). Gewöhnlich kommen die Eruptionen auf dem Kehldeckel und zwar meist auf dessen laryngealer Fläche, auf den aryepiglottischen Falten über den Aryknorpeln bis zu den proc. vocal. herab, selten an den Stimmbändern vor (Seifert, l. c. I, 1, p. 448).

Nach dem einzelnen Verhalten dürfte auf diesen Schleimhäuten sehr wohl ein Unterschied zwischen den recidivierenden Formen κατ' ἐξοχὴν und den nicht recidivierenden angenommen

werden, um so mehr, da letztere sich aus dem idiopathischen und dem accidentell symptomatischen, mithin auch an eine acute, progrediente Erkrankung gebunden, rekrutieren.

I. Der recidivierende Herpes buccalis

(Herpès récidivant Fournier) ist ein analoges Seitenstück zu dem oben abgehandelten Herpes recidivans genitalis, der fast nur bei (jungen) Männern, sich ewig und ewig wiederholend und abheilend, vorkommt und zwar mit Vorliebe auf der Zunge, weshalb man ihn auch Herpes recidivans lingualis genannt hat.

Wenn auch in einigen Fällen die arthritische Veranlagung eine Veranlassung geben mag, so steht dieser Herpes doch nach den Erfahrungen Fourniers in 96 % der Fälle (in 19 von 20) **mit der Lues in Zusammenhang**, und zwar fast ausschliesslich in der Secundärperiode (1. bis 4. Jahr), um in derselben seine lange Carrière zu beginnen.

Er folgt den syphilitischen Secundärerscheinungen in der Mundhöhle etc. oder tritt an ihre Stelle, ohne sie aber damit dauernd aus dem Felde zu schlagen.

An die Seite dieses als Phänomen der Lues symptomatisch auftretenden Leidens könnte man fast die mit Lues combinierten oder im Gefolge derselben auftretenden Fälle von Erythema exsudativum multiforme und Erythema nodosum in eine analoge Reihe setzen, insofern als man den Zusammenhang der letzteren mit der Syphilis als erwiesene Thatsache hinnimmt.

Bis jetzt konnte, wie Fournier sagt, nicht entschieden werden, ob die Ursache für diesen Herpes in einer buccalen Irritation infolge der specifischen Mundhöhlenerscheinungen, infolge Hg oder Tabak — oder durch alle drei zusammen — zu suchen ist.

Die Localisation erstreckt sich auf jede Region der Mundhöhle; wenigstens in 96 % aber werden mit Vorliebe die Zunge, und zwar die Ränder derselben, dann, und zwar oft coincident mit der Zunge, häufig die Lippen und die Wangenschleimhaut befallen.

Nach obiger Beschreibung des Herpes auf der Schleimhaut im allgemeinen und des recidivierenden Herpes genitalis im speciellen, welch' beide objectiv ganz gleichartig sind, liegt die Verwechslung mit Lues auf der Hand.

Auf der Zunge zeigt sich die Plaque als grauer, milchiger Fleck, pseudomembranartig mit rotem Hof, meist nur stecknadelkopfgross, höchstens bis apfelsinenkerngross, häufig wie mit Collodium angestrichen, im weiteren Verlauf als einfache Erosion mit der weissen Halskrause (macerierter Epithelsaum) und schliesslich als glatter Substanzverlust. Gerade erst in diesem letzten Stadium bekommt man in den meisten Fällen die Kranken zu Gesicht. Dann erfolgt schnelle Heilung, nach einigen Wochen aber (alle 14 Tage bis 4 Monate) ein Recidiv an derselben Stelle.

Die subjectiven Erscheinungen des Zungenherpes sind für gewöhnlich: locales Brennen vor oder beim Beginne, locale Schmerzhaftigkeit, ebenso Schmerzen beim Kauen und beim Genuss reizender Speisen. Die psychischen Wirkungen sind die gleichen wie beim Herpes genitalis.

Von unseren obigen selbst beobachteten Fällen gehört der erste (Wangenschleimhaut), von den anderen derjenige von Glartsché (Rachen und Zunge) und Bettmann (Wangenschleimhaut und Zunge) zur Gruppe des Herpès récidivant.

Abgesehen von den psychischen Alterationen und den fortwährend sich erneuernden Erscheinungen ist der recidivierende Herpes eine ganz harmlose Erkrankung, die ausser den mehrweniger tiefen Erosionen keine ernsteren Gewebszerstörungen verursacht.

Anders können die Verhältnisse bei den übrigen Herpesformen in der Mundhöhle liegen.

2. Der nicht recidivierende Herpes buccalis etc.

Es dürfte wohl niemand geben, welcher im allgemeinen den gewöhnlichen, nicht recidivierenden Herpes als solchen (bei seiner verschiedenen Aetiologie) als ein ernstes Leiden auffassen möchte. Und in der That verlaufen fast alle Fälle objectiv ebenso, wie die vorstehenden. Jedoch kommt es vor, dass die Erosionen nicht rasch abheilen, sondern sich in Ulcerationen umwandeln.

Diese Geschwüre können nach Schech (Krankh. d. Mundhöhle etc., S. 176) in eine sehr „beträchtliche Tiefe dringen und Perforation der Gaumenbögen und des Velum, nach Hallopeau (Révue méd. No. 8, 1882) sogar durch Gangrän Tod zur Folge haben, auch ist sicher constatiert, dass dem Rachenherpes zuweilen nicht nur Lähmung des Gaumensegels, sondern auch allgemeine Lähmung mit Ataxie nachfolgt."

Man hat daher immerhin mit der Thatsache zu rechnen, dass sich aus Herpeserosionen Ulcerationen entwickeln **können** und man dürfte diese Bösartigkeit unter den vielen Ursachen auf Rechnung eines im Körper kreisenden Virus setzen, dessen acuter symptomatischer Ausdruck vielleicht in dem Verhalten der Herpeseruption gegeben ist.

Der nicht recidivierende Herpes müsste also verschiedene Charaktergrade haben, für gewöhnlich einen harmlosen, doch mitunter auch einen ernsten, abhängig von der im einzelnen Fall nicht immer zu eruierenden Aetiologie.

Ulcerative und gangränöse Prozesse durch Secundärinfection sind natürlich bei jeder Erosion möglich und haben mit der ursprünglichen Krankheit nichts zu thun.

Diagnostik.

In diagnostischer Hinsicht müssen der Lues gegenüber alle Arten von Herpes von den gleichen Gesichtspunkten aus besprochen werden, weil sie mit Ausnahme seltener Fälle gleiche Erscheinungen bieten.

I. Es ist aus dem Obigen ersichtlich, dass bei luesähnlichem Aussehen der Herpeserosionen in der Mundhöhle etc. gerade ein **Herpes genitalis** (gleichzeitig bestehend, vorangegangen oder nachgefolgt) durch seine Syphilisähnlichkeit selbst bei erfahrenen Aerzten für eine falsche Diagnose bestimmend und ausschlaggebend sein kann. Deshalb dürfte eine Aufstellung der Unterscheidungsmerkmale des Herpes genitalis, und zwar des recidivierenden, vor derjenigen des Herpes buccalis am Platze sein.

1. Dem Herpes genitalis recidivans gegenüber kommt hauptsächlich das **Ulcus durum** in Betracht. Ein typischer Primäraffect und eine typische Herpeserosion sind nicht zu verwechseln; dagegen gibt es Formen, welche sich gegenseitig gleiches Aussehen gewissermassen abgeborgt haben. Die Franzosen gebrauchen dafür die Namen Chancre herpétiforme und Herpès chanceriforme. Erstere Art besteht beim Ulcus durum häufig im Beginne, wenn dasselbe noch oberflächlich und nicht deutlich ausgesprochen ist (conf. Fournier l. c.)

Wie wir bereits oben gesehen haben, treffen constante Adenopathie, multiple, harte, indolente, nicht eiternde Drüsen, kartenblattartige, pergamentpapierähnliche, tiefe, knotige Induration auf der einen Seite, keine Drüsenschwellungen, weiche Basis auf der anderen Seite nicht für alle Fälle zu, da bis zu einem gewissen Grade diese Erscheinungen beiden gemeinsam sein können.

Dagegen ist für **Herpes** von entscheidender Bedeutung die **poly-mikrocyklische Contour** oder die **Constatierung wenn auch nur eines einzigen Kreissegmentes an der Peripherie** — als Ueberbleibsel der confluierten Bläschen.

Dies ist nach Fournier ein ausgezeichnetes Differens, so lange es existiert. Ist das nicht der Fall, so ist man auf das exspectative Verhalten angewiesen. Mit geringen Ausnahmen heilt der Herpes sehr schnell, während das Ulcus durum sehr lange Zeit hierzu braucht. Ausserdem zeigen sich bei letzterem später die Secundärerscheinungen. Das exspectative Verhalten gibt auch die beste Aufklärung bei vorhandener Combination von Ulcus durum und Herpes.

2. Obwohl nicht streng hierher gehörig, sei noch auf das **Ulcus molle** hingewiesen, welches sich in der Zeit, in welcher der Herpes — 8 Tage — gewöhnlich heilt, vergrössert hat. Ausserdem gibt die Ueberimpfung auf eine andere Stelle ein positives Resultat, bei Herpes nicht. Ulcus molle ist auch durch seine zerfressenen Ränder gekennzeichnet.

II. Bei der Diagnose der Erosionen des **Herpes buccalis** und der übrigen Schleimhäute sind vorwiegend oder fast nur die **Plaques muqueuses** auszuschliessen. Bei den

recidivierenden Formen haben wir gesehen, dass sie gerade in der Secundärperiode auf dieselben folgen oder anstatt derselben auftreten, wenn auch später wieder echte specifische Affectionen sich einstellen können. Auch wissen wir, dass am häufigsten die Zunge und ihre Ränder befallen werden.

Es existieren hier relative und absolute Differentia.

Die ersteren sind: Multiplicität der Recidive, Unwirksamkeit einer antiluetischen Behandlung, was aber Syphilis nicht unter allen Umständen ausschliesst, ferner die grössere Schmerzhaftigkeit und der stürmischere Verlauf, die für gewöhnlich kleinere Ausdehnung der Herpeserosion, welche aber auch bei Lues so klein sein kann, endlich die opaline milchige, pseudomembranöse, diphtheroide Plaque, die wiederum beiden gemeinsam sein kann.

Die letzteren sind:

1. Die Collerette blanchâtre, die weissliche, periphere Epithelhalskrause. Fournier (l. c. S. 83) sagt: Wenn eine Zungenerosion sich in der Weise präsentiert, dass sie mit einer weissen epithelialen Franse völlig umsäumt oder nur an den Rändern unvollständig eingefasst ist, so ist man **ipso facto fast dazu autorisiert**, einen herpetischen Charakter anzunehmen und die Lues auszuschliessen. Denn dieser weisse Saum oder der Fetzen eines solchen ist der Beweis für einen vesiculösen Prozess, welcher der Erosion als Ursprung gedient hat: Er ist das Trümmerwerk selbst der ursprünglichen Vesiculation. Von einer solchen leitet sich die Plaque muqueuse niemals ab. Ein noch besseres Pathognosticum als dies, ist

2. die poly-mikrocyklische Contour, nach Fournier das **Zeichen par excellence**, auf das man immer zurückkommen muss, da es zu der Constitution des Herpes in Beziehung steht. Wenn man also an der Circumferenz der Erosion einige kleine Kreissegmente gefunden hat, so beweist dies allein die Existenz eines Herpes und schliesst eine Plaque muqueuse aus, da dieselbe niemals sich mit einer solchen speciellen, graphischen Contour präsentiert, ebensowenig wie mit einer Collerette.

Sind diese beiden Differentia nicht gegeben, so bleibt, wie beim Herpes genitalis, nichts übrig, als sich exspectativ zu verhalten.

Der Herpes buccalis und hauptsächlich lingualis ist eine exquisit recidivierende Erkrankung und zwar meist an denselben Stellen. Mit Ausnahme der beiden letzten Umstände haben alle anderen Herpesformen die gleichen Charaktereigenschaften, soweit sie nicht ulceriert sind. —

Bei den seltenen Ulcerationsprozessen ist die Unterscheidung durch die oben gegebenen allgemeinen, deutlichen Characteristica der luetischen Geschwüre (Infiltrat etc.) eine viel leichtere.

Bei frischen Fällen oder Nachschüben kann man die ganze Entwicklung des Herpes beobachten und diagnosticieren.

Der sogenannte **Pseudoherpes** unterscheidet sich vom Herpes dadurch, dass er sich regelmässig über der Mündung der Schleimdrüsen entwickelt. Die Grundlage sollen Eiterungsvorgänge im Epithel der obersten Ausführungsgänge der Schleimdrüsen und ihrer Umgebung sein (Fischer-Meran, Pseudoherpes des Pharynx und Larynx, Berl. klin. Wochenschr. 1884, No. 50 und Kronenberg, Handb. f. Lar. II, p. 177).

Von unseren Beobachtungen liess sich bei den Fällen 2, 3, 4, 5 auf Grund vorstehender Diagnostica die herpetische Erkrankung feststellen.

Unter der Aufzählung der Herpesarten figuriert vielfach auch der **Herpes Iris et circinatus**. Derselbe ist als besondere Form des Erythema exsudativum multiforme bereits oben besprochen worden.

Zwischen letzterem und dem Herpes in der Mundhöhle etc. besteht der Lues gegenüber diagnostisch eine gewisse Uebereinstimmung. Dieselbe ist auch bei allen anderen blasenbildenden Erkrankungen vorhanden, nur mit Unterschieden in der Grösse und Begrenzung der Erosionen, sowie in der anatomischen Beschaffenheit des Prozesses. Wenn auf der Schleimhaut die Blasen geborsten sind, entwickeln sich objectiv mehr oder minder dieselben Bilder, die der Lues so ähnlich sehen.

D. Medicinalintoxicationen.

Antipyrin.

Bei den infolge **Antipyrinintoxication** entstandenen Krankheitsbildern sehen wir nach den obigen mitgeteilten Fällen und der eigenen Beobachtung, dass sich bei denselben bezüglich Vorkommen auf Haut und Schleimhaut oder auf letzterer allein dasselbe Spiel wiederholt, wie bei den besprochenen Erkrankungen.

Eine Verwechslung mit Lues

wird bei Bekanntsein der Ursache, vornehmlich in den am eigenen Körper und noch mehr in den von Aerzten an sich selbst beobachteten Fällen, ferner bei unmittelbar im Anschluss an die Medication acut und stürmisch auftretender Krankheit kaum möglich sein. Indes verlaufen diese Prozesse bei der verschieden graduellen Idiosynkrasie des einzelnen Individuums nicht immer einheitlich und ferner ist nicht immer mit Sicherheit der Nachweis zu erbringen, dass der Patient Antipyrin eingenommen hat.

1. Berliner-Aachen hat in seiner Abhandlung (vide Litteratur) in eigenen und in Fällen von Blaschko und Szadok etc. auf die Aehnlichkeit mit Syphilis hingewiesen. Hallopeau (Hallopeau et Leredde, Traité pratique de Dermatologie, Paris 1900) citiert Fournier, nach welchem die Typen des Antipyrinerythems auf der Haut, in Form des Erythema Iris, papulosum, nodosum, neben dem rubeolaähnlichen und scarlatiformen Aussehen eine syphilitische Roseola und an den Händen syphilitische Papeln vortäuschen können.

2. Die Erosionen, als solche und mit ihren pseudomembranösen, weisslichgrauen Auflagerungen an den Genitalien (Penis und Vulva) und ad anum, müssen ebenfalls die Diagnose erschweren, wenn gleichzeitig oder nachher dieselben Erscheinungen sich auf den Schleimhäuten der Mundhöhle etc. finden. Noch schwieriger wird die Diagnose, wenn letztere isoliert sind.

3. Ganz besonders kritisch aber wird die Sachlage, wenn es sich um ein gleichzeitig oder früher luetisches Individuum handelt. Im oben angeführten Fall von Immerwahr hatte sich eine 28 jährige Dame im Sommer 1894 syphilitisch inficiert, blieb dann bis Mitte

März 1897 unter energischen Schmier- und Jodkalikuren recidivfrei: dann erst erschienen zahlreiche luetische Plaques auf der Zunge, an der Wangenschleimhaut, Ober- und Unterlippe, multiple indolente Drüsenschwellungen, sehr zahlreiche Plaques muqueuses auf der Schleimhaut der grossen und kleinen Labien. Die Affectionen waren so schmerzhaft, dass die Nahrungsaufnahme behindert war. Die Patientin nahm am 5. und 10. April je 0,5 g Antipyrin, worauf Erscheinungen eintraten, welche sie für syphilitische hielt und deshalb J. am 14. April consultierte. Der objective Befund war: Lippen vollständig mit leicht blutenden Schorfen bedeckt, Mund nur unter grossen Schmerzen zu öffnen, Nahrungsaufnahme seit 4 Tagen nicht möglich. Auf der Wangenschleimhaut und am harten Gaumen noch einige Blasen! Auf der Zunge und weichem Gaumen mehrfache erodierte, leicht blutende Stellen. Auf der Schleimhaut der grossen Labien vier runde, sehr empfindliche Erosionen. Drüsenschwellungen fehlten fast ganz. Einige rote Flecken an den Handgelenken, die nach der Anamnese als Residuen von einem am 10. April entstandenen urticariaähnlichen Exanthem herstammen mussten. Das letzte Syphilisrecidiv soll fast genau dieselben Erscheinungen gezeigt haben. Nach 3 Tagen unter indifferenter Behandlung Heilung der Haupterscheinungen.

In dem von mir beobachteten Falle war der Patient vor 7 Jahren luetisch inficiert und hatte die verschiedenen Secundäraffectionen durchgemacht. Seit drei Jahren recidivfrei. Vor Ausbruch der Erscheinung wegen Kopfschmerzen mehrfach unregelmässig Einnahme von 0,5 g Antipyrin. Die Affectionen auf der Mundhöhlenschleimhaut erinnerten frappant an das Aussehen der Plaques muqueuses. Keine Drüsenschwellungen. Unter Mundausspülungen Heilung nach 5 Tagen.

Symptomatologie und Diagnostik.

Die verschiedenen Formen, unter denen die Antipyrin-Intoxication auf der Haut auftritt, äussern sich als Urticaria, Purpura, bulloese, pemphigoide Exantheme, sogar Gangrän (Shepherd), scheibenförmig, thaler- bis handgross rote, blau bis blaurote Flecken.

die manchmal bei jeder Antipyrineinnahme immer an genau derselben Stelle wiederkehren. Von den erythematösen Erscheinungen interessieren uns hauptsächlich die roseolaartigen und von den bullösen die aus ihnen hervorgegangenen Erosionen.

1. Im Gegensatz zur Roseola syphilitica folgt derjenigen beim Antipyrin eine Abschuppung in feinen Lamellen oder auch in grossen Fetzen, meist schon nach Ablauf einiger Tage (conf. Hallopeau).

Auch kann das Exanthem seine Gestalt in Form und Grösse ändern, während die Lues dieselbe unverändert beibehält.

Dazu kommt der völlige Mangel jeglicher Drüsenschwellung, das rapide Auftreten und die schnelle Heilung nach Aussetzen des Mittels.

Bei Recidiven der runden roten, grossen Flecken, besonders wenn sie an den Genitalien sitzen, entscheidet die charakteristische Thatsache, dass sie an genau denselben Stellen wieder entstehen, gerade als ob vom ganzen Körper nur die betreffenden Bezirke allein einen locus minoris resistentiae darstellen (fixe Erytheme — Ehrmann).

In dem Falle Ehrmann's, der von anderer Seite für Lues gehalten wurde, und in dem neben Erosionen im Munde auf dem Membrum virile ein kronenstückgrosser, ovaler, bräunlicher Fleck sich befand, konnte die richtige Diagnose ausser aus dem charakteristischen Aussehen gerade auf Grund der Thatsache gestellt werden, dass die Affection zweimal nach Antipyringebrauch genau an derselben Stelle erschienen war.

2. Die Erosionen, ob sie nun an den Genitalien, ad anum oder an den Schleimhäuten sich befinden, gehen aus Blasen hervor, in denen nach Hallopeau von Tonnel und Raviart das Vorhandensein von Antipyrin erkannt wurde.

In der Mundhöhle kommen am meisten die Blasenformen vor, aber auch Erscheinungen analog denen auf der Haut, jedoch modificirt durch die anatomische Schleimhautbeschaffenheit.

Da bei dieser Localisation schon Verwechslungen mit Herpes vorgekommen sind, so ist die Aehnlichkeit mit diesem auch hinsichtlich seiner Erosionen und geschwürigen Prozesse sehr augen-

scheinlich. (Ulcerative Erscheinungen bestanden in den Antipyrinfällen bei Steinhardt, Unterlippe und Wangenschleimhaut, und Dalché, Stomatitis ulcero membranacea.)

Die diagnostischen Momente des Herpes gelten daher auch für die letzteren.

Bei Phenacetin, Salipyrin, Salol und nach Lang bei der ganzen Reihe von Anilin-Derivaten entstehen gleichartige Krankheitsbilder.

E. Pemphigus.

Auf den Schleimhäuten der Mundhöhle und der oberen Luftwege kommen alle Formen des Pemphigus vor, und zwar der chronische ziemlich häufig, der acute dagegen relativ selten (F. Klemperer).

Verwechslung mit Lues.

1. Eine solche ist auszuschliessen, wenn vorher, gleichzeitig oder nachher auf der **Haut** ein typisches Blasenexanthem erschienen ist, dessen Entwicklungs- und Rückbildungsgang man verfolgen kann.

2. Kommt der Pemphigus aber bereits in einem Stadium zur Beobachtung, in dem die Blasenprovenienz nicht mehr deutlich ersichtlich ist und liegen wie bei der vegetierenden Form, der sogenannten Neumann'schen Krankheit, rote oder gräulich missfarbene Wundflächen vor, die sich zu ausgedehnten, nässenden Plaques auswachsen, so liegt die Annahme der specifischen Erkrankung sehr nahe und

3. noch mehr, wenn die Genitalien und der Anus ebenfalls oder allein befallen sind.

4. In weit höherem Grade ist das der Fall, wenn indolente Drüsenschwellungen bestehen, wie z. B. in dem oben citierten primären Falle von Mertens an beiden Seiten des Halses, oder wenn auf der Genitalschleimhaut der primäre Sitz sich befindet und secundär Haut und Mundhöhlenschleimhaut erkranken.

So zum Beispiel begann in einem Fall von Pemphigus vegetans von Ludwig (Deutsche med. Wochenschr. 1897

No. 17 und Exc. m. Grätzer, VI, p. 513) die Krankheit (4. VIII. 1894) mit einem gonococcenfreien, serös-schleimigen Urethralausfluss und mit einer den ganzen Sulcus coronarius glandis, die Oberfläche der inneren Präputiumlamelle und einen Teil der Glans penis einnehmenden Wundfläche, die leicht blutend und mit übelriechendem Eiter bedeckt war. Nach 9 Tagen fand sich in der linken Inguinalgegend eine bogenförmige, markstückgrosse, von der gesunden Umgebung sich scharf abhebende, weiche, secernierende fötide Wucherung, die den Eindruck von auf ihrer Basis breit aufsitzenden nässenden Papeln machte. Der weiche und harte Gaumen ist diffus gerötet. Auf der Kopfhaut einige linsengrosse, mit Krusten bedeckte Papeln. Die Endoskopie ergibt in der Mitte der pars pendula zwei linsengrosse, leicht blutende, epithellose, rundliche, mit gelbgrauem Belag bedeckte Stellen, von einem etwas breiteren stark geröteten Hof umgeben. Ende August Beginn einer antiluetischen Kur. Anfangs etwas Besserung, später Recidiv in der Inguinalgegend. Erscheinungen in der rechten Achsel, vornehmlich aber in der Mundhöhle.

Daselbst befanden sich zuerst am Zungenrande, später auf dem weichen Gaumen kleine, runde, grau belegte, vereinzelte Stellen. Dieselben überhäuteten sich bald, traten aber von neuem auf. Erscheinen eines Bläschenkranzes an mehreren Stellen. Diagnose nunmehr Pemphigus vegetans. Durch den ersten Erfolg liess sich Autor zu einer zweiten specifischen Kur bestimmen, die aber erfolglos blieb. 10 Monate nach Beginn der Krankheit Exitus letalis.

Die Verwechslungsmöglichkeit des **Schleimhautpemphigus** in der Mundhöhle etc. mit Syphilis wird von vielen Autoren in Erwägung gezogen:

So von Kaposi (Lehrb. S. 591) an der Gaumen-Rachenschleimhaut, F. Klemperer (Handb. d. Lar. I., 2, S. 1299): membranöse Auflagerungen und Geschwüre, Joseph (Lehrb. d. Hautkrh. S. 267): Pemphigus vegetans.

Hallopeau sagt vom Pemphigus vegetans, dass die in der Mundhöhle localisierten Affectionen ihrem Aussehen nach eine grosse Analogie mit Syphiliden haben, wie dies ja auch bei den perigenitalen Manifestationen der Fall ist.

In dem oben aufgezählten Falle von Zeissl wurde die Diagnose anfangs auf Lues gestellt. Der von Semon ausführlich referierte Fall Critchetts (Chiari l. c. und Internat. Centralbl. f. Lar., April 1886) wurde ursprünglich als luetischer angesehen und erfolglos specifisch behandelt. Von einigen wurde die Diagnose Pemphigus gestellt, andere, auch Critchett, sprachen sich dagegen aus. In einem primären Falle von Mertens kam differentialdiagnostisch eigentlich nur Syphilis in Betracht.

Von den solitären Fällen möchte ich noch den bereits oben citierten von Menzel erwähnen, welcher ohne Mitbeteiligung der Haut sich auf Nase, Mund, Rachen und ganz besonders auf den Larynx erstreckte und durch fortwährende Recidive Narbenbildung am Kehlkopfeingang verursachte. Der betreffende Patient war, bevor er auf die Schrötter'sche Klinik in Wien kam, von anderer Seite als Luetiker betrachtet und ebenfalls erfolglos specifisch behandelt worden.

In den Fällen Mandelstamms liess der Rachenbefund auf den ersten Blick auch an Syphilis denken. In dem solitären Falle Gugenheim's stehen differential-diagnostisch „jene eigenartig, mattweissen oberflächlichen Efflorescenzen des secundären Luesstadiums“ an erster Stelle.

1. Von allgemeinerer Bedeutung, für die blasenbildenden Erkrankungen überhaupt, insbesondere aber für den Pemphigus der Mundhöhle, ist das, auf was Kopp (V. Congress der deutsch. dermat. Ges., Graz 1895) aufmerksam macht, nämlich dass man die durch Pemphigusblasenbildung entblösste Schleimhaut bei zu früher Anwendung des Lapisstiftes und anderer Aetzmittel leicht für syphilitische Plaques halten kann.

2. Dass Verwachsungen den Untersucher an Syphilis denken lassen können, ist wohl nicht abzustreiten.

Kaposi sah mehrmals Verwachsung der Wangenschleimhaut mit dem Zahnfleisch; in dem Falle von Landgraf bestanden strangförmige Verwachsungen der Gaumenbögen mit der hinteren Rachenwand, sowie der Stimmbänder an der vorderen Commissur; in einem Falle Kriegs (Schech, die Krankh. d. Kehlk. S. 111) bestand Verwachsung der Stimmbänder. Bei Fuchs war Mundsperre (seit 25 Jahren) vorhanden, die sich nur durch Schrumpfung der Wangenschleimhaut erklären lässt (Chiari), obwohl Kaposi in der Discussion über diesen Fall, den er gleichwohl als Pemphigus anerkannte, erklärte, dass er bei über 300 Fällen von Pemphigus noch nie eine Schrumpfung der Mundschleimhaut gesehen habe (Chiari).

3. In demselben Falle Landgraf's existierte eine Perforation des Septum cartilagineum, sowie Necrose der linken unteren Muschel. Die erste Möglichkeit, welche in Betracht gezogen werden musste, war Syphilis (Berl. klin. Wochenschr. 1891, No. 1). Chiari (l. c.) lässt den ursächlichen Zusammenhang dieser Prozesse mit Pemphigus nach seiner Meinung allerdings unentschieden, da dieselben vielleicht auch auf die Wirkung von Chemikalien zurückgeführt werden könnten; der betreffende Patient war nämlich auf dem Terrain einer chemischen Fabrik beschäftigt.

4. Ebenso geben zu Verwechslungen Anlass die Ulcerationen und tiefen Substanzverluste.

Hinsichtlich der graduellen Aehnlichkeit des Schleimhautpemphigus mit der Lues kommt es natürlich auf dessen verschiedene Formen an. Jedoch der gutartige, wie der bösartige Pemphigus — vulgaris, foliaceus, vegetans — kann in seinen Modificationen Bilder schaffen, die mit den entsprechenden Variationen der Syphilis in ihrem Aeussern eine Uebereinstimmung zeigen.

Auf Grund des pathologischen Befundes können die einzelnen Formen nicht so auseinander gehalten werden, wie auf der äusseren Haut, da ja die Schleimhautconstitution im ganzen keine so prägnanten Erscheinungen aufkommen lässt und sie mehr oder minder gleichmässig macht.

Dagegen ist hinsichtlich der Schwere der Erkrankung wohl ein Unterschied zu machen, die sich aber meistens nur aus dem

weiteren Verlauf ergibt. Denn, wie wir oben gesehen, gibt es Fälle, die bei absolutem Wohlbefinden plötzlich mit relativ kleinen Beschwerden einsetzen und unter sich steigernden schweren Prozessen von 1 bis 10 Jahren zum Tode führen, und wieder andere, die acut, mit Fieber und schwerem Krankheitsgefühl beginnen und nach einiger Zeit abgeheilt sind. Natürlich finden sich auch Uebergänge zwischen diesen beiden Arten.

Im grossen ganzen aber ist der Pemphigus der Mundhöhle etc. eine schwere Erkrankung und nach Chiari liegt der Hauptgrund dafür in der durch die Localisation bedingten erschwerten Nahrungsaufnahme und in der Umwandlung der Efflorescenzen in bösartige. Durch die fortwährende Maceration und Anwesenheit zahlreicher Mikroorganismen in der Mundhöhle kommen sie eben nicht zur Abheilung.

Symptomatologie.

Nach Chiari wird durch schnelle und reichliche Exsudation das Epithel abgehoben und es entstehen Blasen, die bald platzen, dann als faltige Häute oder nach ihrer Macerierung und Einschmelzung als grauweisse Beläge, lose oder festhaftend, auf den Schleimhauterosionen aufliegen. Nach demselben Autor kann die Exsudation aber auch eine langsame und geringe sein, so dass die Epitheldecke nicht abgehoben wird, sondern die Epithelzellen nur auseinandergedrängt, erhoben und getrübt werden, wonach bei eintretender Gerinnung weissliche Auflagerungen in Erscheinung treten können.

Auf eine von diesen beiden, oder auch auf beide Modalitäten mag der Gegensatz gegründet sein, der zwischen einzelnen Autoren (Mandelstamm, Landgraf, J. Killian) und der Mehrzahl anderer Beobachter besteht.

1. Mandelstamm stellt ein klinisches Bild des selbstständigen, ohne Blasenbildung einhergehenden Pemphigus der Mundhöhlen- und Rachenschleimhaut auf, welches darin besteht, dass von vorneherein verschieden grosse, unregelmässige, weissliche Auflagerungen auftreten. Ebenso sagt Landgraf, dass es ihm nie gelang, die von anderen geschilderte eigentliche Blasen-

bildung zu sehen, und J. Killian betont das Fehlen der Blasen auf den Schleimhäuten.

2. Nach den Beobachtungen der meisten Autoren aber kann man wohl annehmen, dass solche Formen secundäre sind, hervorgegangen aus den primären Blasen, die deshalb so wenig zu Gesicht kommen, weil ihre Lebensdauer eine äusserst kurze ist.

Chiari konnte feststellen, dass Blasen am Gaumen meist schon nach einer halben Stunde platzten.

Für die Stellung der Diagnose ist deshalb der Nachweis von primären Blasen sehr wichtig.

Der Localisation nach sehen wir, dass der Pemphigus auf den Schleimhäuten der Mundhöhle und oberen Luftwege nahezu überall vorkommen kann und keine besonders prädilectierte Stellen hat. Er erscheint auf der Zunge, der Wangen- und Lippenschleimhaut, am harten und weichen Gaumen, den Gaumenbögen, der Uvula (Hallopeau), im Pharynx, im Larynx besonders an der Epiglottis und den Aryknorpeln, ja geht selbst bis in die Trachea und in die Bronchien hinab. (Castan, Pemph. bronchique, Montpellier méd., Dezember 1874, cit. von F. Klemperer, l. c.)

Gewöhnlich ist der Verlauf ein von der Mundhöhle aus absteigender. Indessen war in dem Falle von Richards der Pemphigus im Larynx primär und befiel dann erst Rachen und Mundschleimhaut, ein halbes Jahr später erst die äussere Haut.

In einem Falle Mader's (cit. bei Chiari l. c. und Kaposi l. c.) begann die Erkrankung in den tiefen Luftwegen, wo sie als Bronchitis crouposa imponierte.

Auf allen diesen Schleimhäuten haben wir nun diejenigen Formen ins Auge zu fassen, unter welchen der Pemphigus sich eben zumeist präsentiert und diese sind nicht die intacten Blasen, sondern

die fetzigen, grauweissen, macerierten Membranen;
die lose oder festhaftenden weisslichen Beläge;
die roten glatten Erosionen;
die granulierenden Erosionen;
die umschriebenen Erosionen, die mit einem Belag von dünnflüssigem Eiter oder

mit einer schwer ablösbaren dicken Membran bedeckt sind;
die durch Confluenz solcher entstandenen, grosse Schleimhautflächen einnehmenden und längere Zeit persistenten Plaques;
die Verdickungen der einzelnen Organteile (Larynxeingang, Epiglottis, Taschen- und Stimmbänder);
die Ulcerationen und tieferen Substanzverluste (Riehl, Schech, Zeissl).

Diagnostik.

Es ist klar, dass vorstehende Erkrankungsformen ausser der Lues noch vielen anderen Leiden gegenüber diagnostisch in Betracht kommen.

Mandelstamm hat nur Stomatitis mercurialis, Diphtherie und Soor abgegrenzt, Chiari dagegen Tuberculose, Erysipel, Verätzungen und ausser Lues (aus zerfallenen Papeln entstehende Geschwüre im Kehlkopf) auch den Herpes pharyngis, von welchem er sogar sagt, dass seine Unterscheidung trotz der vorhandenen absoluten Differentia in manchen Fällen eine schwierige sein kann. Daraus ergibt sich, dass der Lues gegenüber den Pemphigus-Erscheinungen, weil aus Blasenbildungen hervorgegangen, objectiv die meisten oben angegebenen Charakteristica eigentümlich sind.

I. Neben den allgemeinen Merkmalen, Anamnese, Mangel anderer luetischer Affectionen, Erfolglosigkeit einer specifischen Kur (die manchmal scheinbar Besserung erzielt, wie im Falle Ludwig), den häufigen Nachschüben (die auch nicht immer sich einstellen), der meist spontanen narbenlosen Heilung in manchen Fällen, den häufig schmerzhaften Erosionen, die aber mitunter ohne merkliche Beschwerden bestehen können, dem Fieber in acuten Fällen, das aber in chronischen und subacuten völlig fehlt, **beruht der Schwerpunkt auch hier wiederum auf dem Nachweis der Blasenprovenienz** in irgend einer der Formen, die wir schon beim Herpes besprochen haben, **auf dem Mangel der Infiltration und dem meist oberflächlichen Sitz der Erkrankung.**

Bei den ulcerösen Prozessen kommen die obigen typischen Charakteristica der luetischen Geschwürsprozesse zur Anwendung.

Helfend stehen noch zur Seite das absolute Fehlen von Lymphdrüsenschwellungen, der Widerstand gegen jegliche Behandlung, die scheinbaren Erfolge abgerechnet.

Selbst bei Verwachsungen, die sich auf frühere Prozesse beziehen, wird man, des möglichen Vorkommens bei Pemphigus sich bewusst, nicht ganz und gar irre gehen, wenn man obige Unterschiedlichkeiten im Auge behält.

II. Hinsichtlich der histologischen Beschaffenheit fand Kreibich bei der Untersuchung von Pemphigus der Zunge und der Epiglottis ein im grossen ganzen dem Pemphigus der äusseren Haut analoges Bild:

Entweder war die ganze Epitheldecke abgehoben, oder nur die basalen Cylinderzellen erhalten, die dann meist ihre Kernfärbbarkeit eingebüsst hatten.

Die Mucosa zeigte deutliches Oedem, mässiges Rundzelleninfiltrat, reichliche, oft bis zur Oberfläche reichende Blutungsherde, ausgedehnte und strotzend gefüllte Blutgefässe, die an die Erweiterung der Gefässe bei Pemphigus foliaceus erinnerten.

Die oberste Schicht der freiliegenden Mucosa zeigte eine Herabsetzung der Kernfärbbarkeit, die sich auf die Infiltrationszellen und auf die dem Centrum zunächst liegenden neu gebildeten Epithelien erstreckt, während nach dem hyperplastischen, in seinen oberen Partien ödematös gequollenen, Epithelrande hin die Färbbarkeit der Kerne allmählich zunimmt, eine Erscheinung, die Kreibich auf die Macerationswirkung des Mundspeichels zurückführt (Grouven, Der Pemph. chron., Arch. f. Dermatol. 1901, Bd. 55, S. 265).

F. Eccema.

Verwechslung mit Lues.

Vom Eccem der Haut ist wohl nicht zu behaupten, dass man leicht in die Lage kommen könnte, es mit Lues zu verwechseln; ferner ist der Begriff eines Eccems der Schleimhäute ein sehr problematischer.

Dennoch weist der früher gebräuchliche, jetzt obsolete Name eines Eccema syphiliticum darauf hin, dass in

einzelnen Fällen wohl ein, wenn auch entfernt ähnliches, Bild vorkommen mag. Es gilt dies für diejenigen Erscheinungsformen der Lues, welche als papulo-crustöse, papulo-pustulöse, impetiginöse Syphilide bezeichnet werden, und besonders dann, wenn eine gewisse Flächenausbreitung vorhanden ist. Lang (l. c., pag. 192) sagt, dass sich hierdurch dem Eccem nicht unähnliche Bilder entwickeln, hält es aber nicht für passend, von einem Eccema syphiliticum zu sprechen, weil die fernere Evolution in ganz anderer Weise vor sich geht, wie beim vulgären Eccem. M. Sternberg (Syphilide à forme eczémateuse. Gaz. hebdom. des sciences méd. 1889, No. 15) hat unter diesem Namen über einen Fall berichtet, welcher neben Plaques der Wangen- und Lippenschleimhaut an Kinn und Lippen einen eccemähnlichen Ausschlag hatte, der auf Jodkalium zurückging. Kaposi (l. c., p. 497) weist beim Eccema Intertrigo der Säuglinge darauf hin, dass bei demselben sich nicht selten die Dermatitis so steigert, dass es höchst acut zu lochförmigen, syphilisähnlichen Geschwüren kommt.

In umgekehrter Weise können nach Lang (l. c., p. 676) die Erytheme der hereditären Lues bei Kindern feucht bleiben, was in den Achselhöhlen, an den Genitalien, am Anus sehr oft der Fall ist; die Epidermis stösst sich ab, so dass man glaubt, eine Intertrigo oder ein nässendes Eccem vor sich zu haben.

Auch combiniert kann die Diagnose sehr erschwert werden, wie in dem Falle von Bulkley (Journ. of cut. and ven. dis. 1884, p. 339, c. v. Lang), in welchem syphilitische Knoten auf dem Boden eines Eccems sich ausbildeten.

Bestehen neben solchen Erscheinungen auch noch Affectionen an den Genitalien, ad anum, Lymphdrüsenanschwellungen (Henoch, Kinderkrankh. 1893, p. 886 und Lang, l. c., p. 410) und an den Schleimhäuten der Mundhöhle etc., so dürfte man wohl die Möglichkeit einer bestehenden Lues auch auf diese übertragen.

Symptomatologie.

Nach Barbe (l. c., p. 106) kann das Eccem ausser auf den Schleimhäuten der Nase, Augen, des Präputium, der Vagina sich manchmal auch auf den Lippen, auf der Buccalschleimhaut und

dem Pharynx zeigen unter der Form der Rötung und schmerzhaften Schwellung, sowie als Auflagerung von falschen Membranen und als kleine Exulcerationen.

Moritz Schmidt (Krankh. der oberen Luftwege 1894, p. 432) hat im Sommer 1874 vier Fälle im Halse gesehen, die er dem Aussehen nach nicht anders als mit dem Namen Eccem bezeichnen kann. Im ersten Falle bestanden im Munde, Hals, bis auf den Kehldeckel und die aryepiglottischen Falten hinab „Millionen von ganz kleinen Bläschen", die teilweise confluierten, platzten und einen gelben etwas vertieften Fleck hinterliessen, der sich dann als eine kleinste Pseudomembran abstiess. Im zweiten Falle beobachtete er dieselben Erscheinungen, nur mit dem Unterschiede, dass sich die Zahl der Bläschen in den „Tausenden" hielt. In den anderen zwei Fällen war die gleiche Form vorhanden. Bemerkenswert ist, dass diese **Schleimhautecceme** solitär waren und in keinem Falle die Haut eccematös mit erkrankt war. Es sind dies jedenfalls aussergewöhnliche Fälle von Eccem. Meist findet man nur die Schleimhaut der Nase und der Lippen befallen, dann aber gewöhnlich in der chronischen Form und sehr häufig mit Gesichtseccem combiniert. Die Nasenöffnungen sind mit Krusten verlegt, rhagadisiert und secundär die Rachenschleimhaut afficiert; der Lippensaum ist rissig und verdickt.

Beim Eccema exfoliativum der Lippen ist die Schleimhaut serös oder hämorrhagisch unterwühlt und hebt sich in dünnen grossen Lamellen ab (Kaposi). Von Sehlen (Ueber die Beziehungen des Eccems zu den Schleimhäuten, Monatshefte für prakt. Dermatologie 1894, p. 15 ff.) spricht von scheinbar ganz isolierten Erkrankungen der Lippen, bei denen erst ein genaues anamnestisches Examen des Patienten die Anhaltspunkte lieferte, dass zu einer früheren Zeit allgemeine Eccemeruptionen der Haut bestanden haben. In schwereren Fällen kommt es zu Einrissen und Schrunden und zu schmerzhaften entzündlichen Infiltrationen.

Diagnostik.

Differentialdiagnostische Bedeutung der Lues gegenüber kann das Eccem der Schleimhaut nur in denjenigen Involutionsformen

haben, in welchen Erosionen mit oder ohne Belag, oder geplatzte Pusteln in geschwürsähnlicher Art prävalieren. Da dieselben aber aus Bläschen entstanden sind, so sind die Unterscheidungsmerkmale die gleichen, wie bei den schon erwähnten anderen Bläschenerkrankungen.

In ätiologischer Hinsicht möchte ich ausdrücklich auf den Gebrauch vieler minderwertiger Mundwässer hinweisen, die im Handel circulieren und vom Publikum auswahlslos gekauft werden. Hierauf hat schon Joseph aufmerksam gemacht.

G. Impetigo.

I. Die Impetigo contagiosa (Fox)

befällt nach Joseph auch die Schleimhäute, besonders die Conjunctiva und die Nase. Nach Hallopeau-Leredde kann die Schleimhautaffection der Hauteruption vorangehen, sie begleiten oder ihr folgen. Intensive Lymphdrüsenschwellungen (z. B. der Submaxillardrüsen) können dabei sich einstellen. Während es sich gewöhnlich um isolierte Bläschen, Pusteln, Krusten handelt, die nach Fox wie aufgeklebt scheinen und dann abfallen, erfolgen auch selten fungöse Wucherungen (Herxheimer) oder Ausbreitungen in Ringform bis zu Thalergrösse.

Die **Differentialdiagnose** kann sich in den gewöhnlichen Fällen auf Varicellen und Pemphigus (Kaposi), oder auch auf Herpes tonsurans vesiculosus erstrecken, von welch' letzterem sogar einige Autoren glauben, dass die Impetigo contagiosa eine Variation sei. Hierfür würde der Nachweis des Trichophytonpilzes massgebend sein, während bei Impetigo sich Staphylococcen vorfinden. Indessen können doch Formen vorkommen, bei denen, wie Barbe erwähnt, die Unterscheidung mit einem impetiginösen oder pustulo-crustösen Syphilid ziemlich difficil werden kann.

1. Nach Lang hat die nicht syphilitische Pustel für gewöhnlich einen acuten Verlauf. Das entzündliche Infiltrat zerfällt sehr schnell eitrig, wodurch die dünne Epidermisdecke stark gespannt,

emporgewölbt wird und sehr bald platzt. Es kommt zur Eintrocknung und Borkenbildung. Der entzündliche Hof verblasst, die Borken fallen ab und schon nach wenigen Tagen ist die Stelle mit jungem Epithel bedeckt.

Bei den syphilitischen Pusteln (Lang, l. c., S. 216) ist der Verlauf regelmässig ein träger, indem das Infiltrat sich nur teilweise und allmählich in Eiter umwandelt. Wegen der geringeren Spannung ist die Epitheldecke gefaltet und von längerem Bestande und nach dem Platzen derselben (Krustenbildung, und Entfernung derselben) resultiert ein Geschwür mit leicht infiltriertem Grunde und Rande. Dieses Geschwür vergrössert sich so lange, als Infiltration in der Umgebung besteht und nach Schwinden derselben heilt es, sich reinigend, mit einer vertieften, glatten, zarten, manchmal auch mit einer wulstigen Narbe.

Dies ist der Unterschied auf der Haut. Doch kann sich das Bild am Anfange verwischen.

2. Die Erscheinungen auf den Schleimhäuten können noch mehr Anlass zu Verwechslungen geben.

Hallopeau und Leredde (l. c., p. 32) weisen darauf hin, dass die Erosionen auf der Mundschleimhaut und an den Commissuren Plaques muqueuses vortäuschen und man bei Kindern niedrigen Alters an Syphilis denken kann.

Schliesslich sei noch erwähnt, dass von Sevestre und Gastrou (Annal. de Derm. etc. 1891, p. 868) eine Stomatitis impetiginosa beschrieben wurde. Es handelt sich hierbei um diphtherieartige Plaques auf der Wangen-, Lippen- und Gaumenschleimhaut, die nur bei Kindern und häufig gleichzeitig mit Impetigo beobachtet wurden. Auf den Plaques, sowie in den Impetigopusteln wurde regelmässig der Staphylococcus pyogenes aureus nachgewiesen.

II. Die Impetigo Bockharti (Wilsonii, Staphylocoxia, Pyodermite staphylococcique primitive à pustules disséminées),

welche durch Autoinfection mit Staphylococcen (pyog. aur. et alb.) beim Kratzen, bei bestehenden juckenden Hautkrankheiten, Phthy-

riasis, entsteht, kann in einzelnen chronischen Fällen wohl Lues vermuten lassen. Ich erinnere mich in dieser Beziehung an einen Landstreicher, der über und über mit Pusteln besät war, die teilweise geschwürig geworden waren. Dabei waren die Inguinal- und Cervicaldrüsen zum Teil hart, zum Teil weich und empfindlich angeschwollen.

An der Vulva entstehen nach Jarisch (l. c., p. 39) mitunter confluente eiternde Flächen; beim Vorkommen im Gesicht befallen die Pusteln gelegentlich auch die Schleimhaut der Lippen und der Mundhöhle (Bohn). Nach Hallopeau und Leredde (l. c., p. 376) können die Pusteln auch die Schleimhaut der Lippen und anderer Partien der Mundhöhle befallen, wo sie sich unter der Form von weisslichen Erosionen zeigen; es kann auch zu diffuser Phlegmone kommen.

Der Unterschied zwischen der Impetigo contagiosa besteht darin, dass bei erster von Anbeginn Eiterbläschen, also Pusteln auftreten, während bei letzterer Anfangs Bläschen mit serösem Inhalt vorhanden sind, welcher erst secundär eitrig wird.

III. Beim Impetigo (simplex) vulgaris-Unna (Phlykthénose streptogène),

welche auf der Infection mit Streptococcen beruht, treten nach Jarisch (l. c.) in seltenen Fällen auch Efflorescenzen auf der Schleimhaut der Lippen, der Zunge, des Rachen und Gaumen auf, welche sich als mit einer pseudomembranösen Masse belegte Erosionen erweisen. Bestehen auch Efflorescenzen im Gesicht, so ist constante Anschwellung der Submaxillardrüsen und Druckempfindlichkeit vorhanden.

Bei allen diesen Formen der Impetigo auf den Schleimhäuten sehen wir, dass weniger die Pusteln selbst, denn vielmehr ihr Zerfallszustand als belegte Erosionen, Plaques und Geschwüre die Aehnlichkeit mit Lues bedingen kann.

Fassen wir dieselben zusammen, so können wir nicht umhin, zuzugestehen, dass die **diagnostischen Momente** vornehmlich im Wesen der Hauteruptionen gesucht und gefunden werden müssen, und zwar um so mehr, als das primäre Auftreten ich

nicht direkt an der Hand von Fällen nachweisen kann und nur bei der Impetigo contagiosa von Hallopeau die Möglichkeit des Auftretens auf der Schleimhaut von demjenigen auf der äusseren Decke im allgemeinen angegeben wird. Hierfür gelten also die Unterschiede zwischen der charakteristischen syphilitischen und der nicht syphilitischen Pustel, wenn es sich um diejenigen Formen handelt, bei welchen die Bläschen eitrig geworden sind. Bei den aus ihnen entstandenen Erosionen und Ulcerationen kommen die allgemeinen typischen, früher angeführten Eigenschaften der äusserlich ähnlichen luetischen Erscheinungen in Betracht.

Für die befallene Schleimhaut diagnostisch entscheidend ist auch hier der Nachweis der Blasenprovenienz auf Grund irgend eines der Merkmale, die wir oben beim Herpes angegeben haben und die den Entstehungsprozess aus luetischen Gebilden ausschliessen lassen.

H. Impetigo herpetiformis.

Die Impetigo herpetiformis auf den Schleimhäuten bietet eigentlich nur statistisches Interesse. Denn solitäres und primäres Vorkommen auf denselben ist meines Wissens noch nicht beobachtet worden, andererseits liegen die diagnostischen Merkmale fast ganz und gar in den Hauteruptionen und in dem Verlaufsmodus der Krankheit, so dass die Erscheinungen auf den Schleimhäuten zurücktreten können.

Nach Gunsett sind die Schleimhäute meistens, aber nicht immer ergriffen. Zunge, Gaumenbögen, Wangenschleimhaut sind teilweise von Erosionen bedeckt. Nach längerer Beobachtung wird die Diagnose dieser seltenen, tödlichen Krankheit nicht verfehlt werden, aber trotzdem bietet letztere Anhaltspunkte genug, um auch sie mit Lues zu verwechseln.

Bei dem Hauptfalle von Dumesnil und Marx, die übrigens die ganze Litteratur über die Impetigo herpetiformis auf der Haut zusammengestellt haben, heisst es: „Die Patientin bot im Anfange ein derartiges Bild, dass bezüglich der Diagnose Zweifel nur zu berechtigt erschienen; bot doch der Anblick der Kranken das Bild eines luetischen Exanthems, bezw. diphtheritischer

breiter Papeln, das noch vervollständigt wurde durch den fast specifischen Geruch, wie er den Condylomata lata eigen ist. Es wurde auch im Anfang daher nicht versäumt, Hg-Präparate in Anwendung zu ziehen."

Da die Erkrankung meist in der Schenkelleistenbeuge und in der Gegend der Genitalien ihren Anfang nimmt und auch wie im Falle Dumesnil-Marx Lymphdrüsenschwellungen (Inguinal- und Submaxillardrüsen, allerdings schmerzhafte) sich einstellen, so wird man das pustulöse Exanthem besonders in seiner circinären Form immerhin als eine schwere Lues ansehen können und mithin auch die Erscheinungen auf Zunge, Gaumen, Velum, Pharynx, Larynx, Vagina und Rectum.

Ueber einen isolierten Fall von Impetigo herpetiformis auf der Glans penis und Präputium hat Ch. Audry (Journal des malad. cutan. et syph., April 1898) berichtet, welcher sich auf dem Präputium in circuläre Erosionen umgewandelt hatte. (Die frühere Annahme, dass Impetigo herpetiformis nur bei graviden Frauen vorkommt, hat schon Kaposi widerlegt.) Die Möglichkeit einer Verwechslung mit Lues bleibt also doch bestehen.

Im Falle Dumesnil-Marx bestand eine Eruption an den äusseren Genitalien und den Genitocruralfalten, aus echten Pusteln bestehend, mit rahmigem Inhalt und centraler Delle, die den Eindruck luetischer Papeln machten. Später Plaques in der Vagina und auf der Analschleimhaut. Eruptionen auf dem übrigen Körper (Rücken, Schultergürtel, Achsel, Mammae, Bauchdecken, Extremitäten) in den Formen, die als circinata, figurata, gyrata bekannt sind. Dabei sind die Inguinaldrüsen bohnengross geschwollen.

Auf der Wangenschleimhaut gelbliche Bläschen, einzelne bohnengrosse Plaques, unregelmässig begrenzt, grauweiss belegt, fötid, an der rechten Tonsille circumscripte gelbe Auflagerung. Submaxillardrüsen geschwellt. Auf der Mundschleimhaut Erscheinungen, die an ulcerierende, luetische Papeln erinnern. Später gelbliche Plaques auf der

hinteren Pharynxwand, Zungenränder excoriiert, sehr schmerzhaft; auf dem Gaumen einige Pusteln. Nach einiger Zeit auf der Wangenschleimhaut und auf dem Gaumen papilläre Excrescenzen; Tonsillen mit weisslichem Schorf bedeckt.

Im Falle Seifert bestanden auf der Epiglottis „halbbohnengrosse Plaques von unregelmässiger Begrenzung mit grauweissem Belag, nach deren Entfernung eine erodierte Fläche zu Tage trat. Der stark gerötete Rand dieser Plaques erschien etwas erhaben über das Niveau der Schleimhaut, die auch noch ziemlich weit über den Rand hinaus eine lebhafte Rötung aufwies“ (Seifert).

Im Falle Gunsett (Arch. f. Derm. 1901, LV., p. 337) bestanden gleichzeitig mit der Hauteruption auf dem Rücken eines Mannes Eiterpusteln auf den Gaumenbögen und auf der Zunge, bei Rille (Monatsh. f. Derm. 1899) secundär auf der Zungenschleimhaut, den Lippen und auf dem Zahnfleisch.

Ausser der Impetigo herpetiformis können auch noch jene Erkrankungen in Betracht kommen, die in ihren Erscheinungsformen eine gewisse Aehnlichkeit mit derselben aufweisen, die aber doch, so lange man sie nicht als Teilerscheinungen ein und derselben Krankheit erklären kann, als klinisch selbständige Bilder aufgestellt werden müssen. Das ist der Herpes gestationis und die Dermatite pustuleuse chronique en foyers à progression excentrique-Hallopeau (Internat. Atlas seltener Hautkrh. III.), die auch im Falle Dumesnil-Marx viel Gemeinsames boten.

Abgesehen von dem Unterschiede in der Schwere der Krankheit — denn Impetigo herpetiformis ist deletär — muss diese Form von Pusteln von denjenigen getrennt werden, die im Verlaufe der anderen Impetigoerkrankungen vorkommen. Denn hier treten von vorneherein Pusteln, nicht Bläschen auf und auch bei den Nachschüben wird keine andere Art von Primärefflorescenzen beobachtet. Dazu kommt noch, dass bei der Involution der Pustel neben Abheilung mit tiefdunkler Pigmentation auf dem Pustelgrunde papu-

löse Excrescenzen entstehen, die grosse Aehnlichkeit einesteils mit spitzen Condylomen, andernteils mit dem Pemphigus vegetans aufweisen. Der letztere erinnert wiederum an die Syphilis vegetans. Beide Formen kommen neben anderen auch auf den Schleimhäuten vor.

Die histologische Beschaffenheit, soweit sie der Pustel und der Excrescenz gemeinsam ist, besteht nach den Untersuchungen von Dumesnil-Marx und Dumesnil allein vor allem in der scharf begrenzten und circumscripten, dichten zelligen Infiltration der oberflächlichsten Coriumschichte, besonders der Papillen, mit harter, geradliniger Absetzung gegen die tieferen Lagen; ferner in Gefässerweiterung im Corium genau unter dem zelligen Infiltrat, endlich in einer Perivasculitis und einer Wucherung der Epithelzapfen in der Tiefe, einer Verlängerung und Verbreiterung derselben.

Was die Pusteln allein betrifft, so zeigt die Untersuchung, dass die Pusteldecke dadurch zu stande gekommen ist, dass das zellige Infiltrat des Coriums auch den Papillarkörper und die tieferen Epithelschichten durchsetzt und dieselben gelockert hat, während die oberflächlichen, verhornten Epidermisschichten dem Vordringen des entzündlichen Exsudats Widerstand leisteten und dadurch abgehoben wurden.

Hinsichtlich der Excrescenzen fällt vor allem die enorme Wucherung der Epithelzapfen auf, die hauptsächlich auf einer Hyperplasie der Stachelzellen beruht und ziemlich gleichmässig im Bereiche der zelligen Infiltration der Mucosa stattgefunden hat. Auch hier sind die Zapfen stark mit Rundzellen durchsetzt (Dumesnil-Marx).

Nach den Untersuchungen Neumanns sind in den Epithelzellen riesig aufgeblähte Kerne vorhanden, die aber hier nicht constatiert werden konnten.

Diese Pathologie der Pustel mit den Epithelwucherungen ist doch eine ganz andere, wie bei den gewöhnlichen Pusteln.

Wenn wir dagegen diesem Thatbestand die Histologie der syphilitischen Pustel gegenüber stellen, so werden wir bei der gegenseitigen Aehnlichkeit eine sichere Differentialdiagnose kaum machen können.

Dieselbe muss eben aus dem klinischen Gesamtbilde construiert werden, nach welchem die Lues ausgeschlossen werden kann: durch das Auftreten des Exanthems unter Nachschüben mit Fieber und Schüttelfrösten, aus der Art der Pustelgruppierung nach dem Typus des Herpes circinatus, durch den Mangel von wirklichen Hautulcerationen, durch eine erfolglose specifische Kur und vorübergehende Heilung bei indifferenter Behandlung. In diesem Sinne bespricht auch Dumesnil die Differentialdiagnose.

Wie schon oben gesagt, hat die Impetigo herpetiformis auf den Schleimhäuten der Mundhöhle etc. hauptsächlich den Wert der Constatierung. Bei einem männlichen Fall Kaposis fanden sich bei der Obduction Pustelgruppen und aus denselben hervorgegangene Geschwürchen sogar über den Falten des Oesophagus, am dichtesten in der Nähe der Cardia. Primär sind Schleimhautfälle nicht bekannt.

Für die Pathologie der Mundhöhle etc. ist es aber jedenfalls von Wichtigkeit, darauf hinzuweisen, dass die Impetigo herpetiformis auf den Schleimhäuten der Wangen, der Lippen, der Zunge, des Gaumens, der Tonsillen, des Pharynx und Larynx unter Bildern (siehe oben) sich äussert, welche ganz und gar an die verschiedensten Erscheinungen der Lues erinnern und die Diagnose derselben durch die im einzelnen Fall bestehenden luesähnlichen Hauteruptionen geradezu herausfordern können.

Die Lues ist im Vergleich zur deletären Impetigo herpetiformis das bei weitem kleinere Uebel, und deshalb ist es von enormer Wichtigkeit, erstere durch die Differentialdiagnose festzustellen. Das Unterscheidungsmerkmal zwischen beiden, auch hinsichtlich der Schleimhautaffectionen, liegt aber fast einzig und allein in der abzuwartenden Wirkung einer specifischen Behandlung. Nur auf diese Weise lässt sich die Syphilis am sichersten constatieren oder ausschliessen.

III. Parakeratotische Enantheme.

Psoriasis vulgaris.

Vorkommen.

Von der Psoriasis vulgaris sagt Jarisch, dass ihr Vorkommen auf Schleimhäuten fast von allen Autoren bestritten wird. Joseph (L. d. H. S. 75) betont, dass Psoriasis auf den Schleimhäuten niemals vorkommt; Kaposi (L. S. 440) äussert sich, dass er ebensowenig, wie Hebra, auf der Schleimhaut der Mundhöhle jemals eine der Psoriasis parallele Erkrankung gesehen habe, wenn man nicht auch bei einzelnen Psoriatischen vorkommende graue Plaques, die jedoch von Syphilis herstammen, oder der Leukoplakia buccalis non syphilitica anderweitiger Ursache entsprechen mögen, als solche deuten will. Für das letztere sprechen allerdings die oben angeführten drei Fälle von Schütz. Auch in den speziellen Lehrbüchern über die Krankheiten der Mundhöhle etc. und in der einschlägigen Litteratur sind keine Fälle aufzufinden, die mit der Psoriasis vulgaris identisch sind. Was man dortselbst unter Psoriasis oris, linguae beschrieben findet, ist Leukoplakie und man führt diese der heutigen Pathologie nicht mehr entsprechende Namen als historische ebenso an, wie die synonymen, wie Ichthyosis linguae (Samuel, Plumbe), Tylosis (D. Ullmann), Keratosis (Kaposi), Plaques lisses (Fournier) (conf. Lang, Syphilis p. 300). Mit der wirklichen Psoriasis hat das also nichts zu thun.

Das Vorkommen von luesähnlichen Schleimhautplaques bei Psoriatikern einerseits und von Leukoplakie andererseits, deren zwei Hauptursachen nach Fournier (XIII. internat. med. Congress in Paris, Wiener klinische Rundschau 1900, No. 50) die Syphilis oder der Tabak ist und die nach Lang (l. c.)

auch im Verlaufe von habituellen Verdauungsstörungen, sowie nach J. Leegen bei Diabetikern wahrgenommen wird, gibt indessen trotzdem Anlass, den Gedanken festzuhalten, dass die Möglichkeit einer psoriatischen Schleimhauterkrankung bestehen könnte. Diese Möglichkeit nimmt feste Gestalt an durch den oben citierten Fall Kreibichs, nach welchem neben einer allgemein ausgebreiteten Psoriasis am Stamme und den Extremitäten eine Psoriasis der Lippenschleimhaut in Form grossblättriger Abschuppung bestand, die in der rechten Hälfte über den Lippensaum als kleinbogenförmiges Randinfiltrat hinausreicht. Kussnitzky (vide oben) spricht sich ganz bestimmt für das Vorkommen von Psoriasis auf echten Schleimhäuten aus. Er schildert das Uebergreifen einer ringförmigen Psoriasisefflorescenz der Unterlippe über das Lippenrot auf die Lippenschleimhaut und eine dadurch entstandene graue Verfärbung derselben, wie bei Plaques opalines. Auf anderen Schleimhäuten und zwar auf der Conjunctiva palpebr. hat Sack (Internat. Atl. Heft 9) in einem analogen Falle eine scharf begrenzte, gelblichrote Verfärbung und Schwellung angegeben (Jarisch). Aehnliche Fälle berichten auch Pospelow und Polotebnoff. Neuerdings bekennt sich auch Lang (Lehrb. der Hautkrankh. p. 186) zu der Anschauung, dass es eine Schleimhautpsoriasis gebe, seitdem er zwei Fälle von Schleimhautaffectionen kaum anders als im Zusammenhang mit der Hauterkrankung zu deuten vermochte.

Wenn durch diese Fälle das Vorkommen von Psoriasis auf den Schleimhäuten auch nicht als eine allgemeingiltige Thatsache angesehen werden darf und das Bestehen einer solchen erst von weiteren zahlreichen positiven Beobachtungen abhängig gemacht werden muss, so genügt immerhin doch schon die aus diesen Fällen zu construierende Möglichkeit, dass Erscheinungen auf den Schleimhäuten von Psoriatikern, sei es, dass sie niemals oder früher luetisch waren, oder zur Zeit neben ihrer Hautpsoriasis luetisch sind, in einer der Leukoplakie, Abschuppung oder Plaques opalines ähnlichen Form existieren, um eine strenge Scheidung zwischen Psoriasis vulgaris und Lues wenigstens ins Auge zu fassen.

Verwechslung mit Lues.

Da schon die mit Hauteruptionen coexistierenden Fälle als nicht allgemein beweiskräftig angesehen werden können, so ist es natürlich um vieles schwerer, solitäre Mundhöhlenerscheinungen als psoriatische hinzustellen, da das Schleimhautbild kein in sich abgeschlossenes und klares ist und im entsprechenden Falle nur von der Psoriasis der Haut diagnostisch abgeleitet werden könnte.

Wenn auch die Psoriasis der Haut im ganzen auf Grund der klinischen Eigenschaften der Primäreffloreszenzen ein klares ist, so können trotzdem Fälle vorkommen, die eine Verwechslung mit Lues herbeizuführen im stande wären.

Nach Kaposi (L. d. H. S. 443) können acut und allgemein erscheinende Psoriasisknötchen innerhalb der ersten Tage als Syphilis papulosa imponieren; manche erkranken an den Beugeseiten, ausnahmsweise, und dann werden mit grosser Hartnäckigkeit und Recidivneigung Flachhand und Fusssohle befallen, was man nach Kaposi als Psoriasis vulgaris palmae manus et plantae pedis im Gegensatz zur Psoriasis syphilitica an diesen Stellen bezeichnen müsste. Nach Barbe (Diagnostic et traitement des maladies de la peau, Paris 1901, pag. 167) kann die Diagnose zwischen Psoriasis und dem papulo-squamösen Syphilid eine sehr delicate sein; zudem kommen nach demselben auf den Genitalorganen mit weichen Schuppen bedeckte rote Flecke vor, die oft nässen. Nach Nielsen (c. bei Joseph, L.) findet sich nicht selten eine eigentümliche Balanoposthitis psoriatica mit roten, wie trocken gefirnissten, scharf abgegrenzten Flecken, beinahe ohne Schuppen, vor. Die Differentialdiagnose zwischen diesen Erscheinungen und der Lues ist in den einzelnen Lehrbüchern abgehandelt.

Bei gleichzeitigen Schleimhautaffectionen aber ist die Diagnose Syphilis sehr naheliegend, indem man das ganze dafür hält oder zum mindesten an eine Combination mit derselben denkt.

Immerhin glaube ich auf Grund der angeführten Fälle darauf hinweisen zu dürfen, dass man bei Psoriasis vulgaris corporis und luesähnlichen Erscheinungen der Schleimhäute doch die Möglichkeit der psoriatischen Natur der letzteren in Frage stellen soll. Durch genaue Beobachtung wird man auch der Lösung derselben näher kommen.

Eine Darstellung der Charakteristica der nur aus den angeführten Fällen bekannten Schleimhautpsoriasis lässt sich hiermit also noch nicht geben.

IV. Atrophische Enantheme.

Lupus erythematodes.

Während die besprochenen Erkrankungen bezüglich ihrer Localisation keineswegs zu den Seltenheiten gehören, ist das Vorkommen des Lupus erythematodes im Bereich der Mundhöhle etc. kein sehr häufig beobachtetes, wenn man von den Fällen absieht, in denen der Krankheitsprozess der Haut in continuo auf die angrenzenden Schleimhäute übergreift.

Nach der obenstehenden Tabelle (pag. 27) sind es insgesamt 30 Litteraturfälle, unter welchen 4 secundär, nachdem die Haut befallen war, 17 coexistierend mit der Hauterkrankung, 6 primär mit erst nachfolgender Hauteruption und 3 solitär ohne jegliche Hauterscheinung sich befinden.

Ein Fall, den ich bei Dr. Joseph-Berlin im Winter 1902 gesehen habe, ist nicht mit eingerechnet, weil die Diagnose nicht gesichert ist. Es handelte sich um einen Mann in den mittleren Jahren, welcher auf der Kopfmitte und in der linken Schläfenbeingegend einen Lupus erythematodes hatte, der mit glatter Atrophie abgeheilt war. Ausserdem hatte Patient auf der Zunge eine grosse, harte, weisse Plaque, die von Dr. Joseph als Leukoplakie angesprochen wurde. Ich erwähne diesen Fall nur deshalb, weil auch der Lupus erythematodes auf der Zunge unter ähnlicher Form auftreten kann und weil bei dem gleichzeitigen Vorhandensein eines abgeheilten Lupus erythematodes auf der Kopfhaut immerhin an einen Zusammenhang mit letzterem gedacht werden kann.

Verwechslung mit Lues.

Die Verwechslungsmöglichkeit mit Lues erstreckt sich nicht allein auf die Schleimhautlocalisationen; in vielen Fällen kann das Aussehen der schon vorher oder gleichzeitig bestehenden oder nachfolgenden Hauteruption der Diagnose Luès eine Stütze geben.

1. Die Scheibenform (Lupus erythematodes discoides) ist manchmal unregelmässig und kann die Gestalt von Kreisbögen und eine serpiginöse Configuration annehmen. Bei Gesichtslocalisation kann es auch zu Anschwellung der Submaxillardrüsen kommen. Kaposi (L. p. 750) spricht von der Verwechslungsmöglichkeit mit einem Syphilid.

Die disseminierte Form kann nach Kaposi und Joseph Knoten aufweisen, die den syphilitischen Papeln täuschend ähnlich sein können. Dazu kommt noch, dass solche Efflorescenzen auf der palma manus (Kaposi) und planta pedis (Du Castel) auftreten können und dass nach Kaposi, allerdings nur zuweilen und dann unter einer acuten, fieberhaften Eruption, sich nächtliche, bohrende Knochenschmerzen und Intumescenz der Lymphdrüsen einstellen können. Hallopeau erwähnt auch das Vorkommen der Localisation am Penis und Henri Piffard (Arch. of dermat. 1877, p. 208) hat einen solitären Fall von Lupus erythematodes des Penis beschrieben, der in Form mehrerer Kreisflecken, einem Herpes tonsurans circinatus sehr ähnelnd, auf der Glans sich befand. Die Verwechslung mit einem annulären Syphilid dürfte in einem solchen Falle nicht zu den Unmöglichkeiten gehören. Nach Capelle (l. c.) ist das Vorkommen des Lupus erythematodes der Haut beim Manne häufiger als beim Weibe. Bei letzterem scheinen Analschleimhaut, sowie Genitalorgane von Lupus erythematodes verschont zu bleiben, was vielleicht durch die grössere Seltenheit des Vorkommens des Lupus erythematodes beim Weibe überhaupt zu erklären sein mag.

Im obigen Falle Du Castel's (generalisirt. L. e.) bestanden am Stamme teilweise papulo-squamöse Eruptionen, ferner eine Cervicallymphdrüsenanschwellung in Form einer langen Kette, deren einzelne Drüsenglieder indolent waren und unter dem Finger rollten. Eine specifische Behandlung war ohne Nutzen.

2. Um so mehr Faktoren für die Annahme einer Lues können gegeben sein, wenn die Schleimhäute der Mundhöhle und der oberen Luftwege in syphilisähnlichen Formen ebenfalls befallen sind, ganz besonders aber bei primärem oder sogar solitärem Sitz auf denselben.

Ueberblicken wir unsere Litteraturfälle, so sehen wir bei einer Reihe derselben, dass die Diagnose Lues thatsächlich teils vermutet und gestellt, teils ex juvantibus erwartet worden ist.

Im Falle Lassar's legte die Affection im Halse den Verdacht auf Lues nahe, in demjenigen von Dubreuilh-Audry lässt die Zungenerkrankung an Syphilis denken und man gibt der Patientin ein traitement mixte.

Im Falle von Cros war die Erkrankung des Gesichtes zweifellos als Lupus erythematodes zu bezeichnen, dagegen boten die ulcerierten Plaques auf der Zunge mit ihrem weisslichen, pseudo-membranösen Ueberzug ganz das Bild von syphilitischen Plaques. Dazu kommen noch die Anschwellungen der Submaxillar- und Cervicaldrüsen, in der Gegend der Parotis, sowie der Halsdrüsen in der Tiefe dem musc. sterno-kleido-mastoïdeus entlang. Dieselben rollten unter dem Finger, waren hart, nicht adhärent, ohne jegliche Fluctuation, von der Grösse einer Haselnuss bis Taubenei. Eine antisyphilitische Behandlung war erfolglos.

Im Falle Sherwel, in welchem Tonsillen, Pharynx und Larynx ergriffen waren, wurde ebenfalls resultatlos eine spezifische Kur eingeleitet.

Im Falle Feulard wurde die Affection an der Unterlippenschleimhaut von anderer Seite für eine Plaque muqueuse angesehen und Feulard selbst sagt, dass man glauben könnte, eine secundäre syphilitische Affection vor sich zu haben, welcher Meinung sich auch Fournier anschliesst. Die betreffende Patientin war von einem Arzte dem Krankenhaus mit der Diagnose Syphilis überwiesen worden. Capelle (l. c., p. 65) weist auf die Moulage No. 1862 des Museums St. Louis, Paris (Catalogue pag. 115, Bull. Soc. de derm. 1896, p. 92) hin, welche einen Zungenschanker darstellt und ein frappantes Beispiel für die Verwechslungsmöglichkeit darbietet.

Fournier selbst hat einen Fall von tertiärer Lippensyphilis für Lupus erythematodes gehalten (Capelle p. 66).

Kurz, die diagnostischen Schwierigkeiten der Lues gegenüber sind beim Lupus erythematodes der Schleimhäute bei der ersten Untersuchung grosse, manchmal unüberwindliche.

Symptomatologie.

I. Bevor wir auf die Diagnostik eingehen, müssen wir auch hier, wie beim Lichen ruber planus etc. auf das Grundelement zurückgreifen, welches das Wesen der Erkrankung zunächst auf der **Haut** ausmacht.

Die Primäreffloreszenz erscheint nach Kaposi jederzeit unter dem Bilde „eines oder mehrerer stecknadelkopf- bis linsengrosser, roter unter dem Fingerdruck erblassender, etwas erhabener Flecken, deren jeder einzelne im Centrum dellig vertieft, oder narbig glänzend, oder mit einem dünnen festhaftenden Schüppchen versehen ist.“ Das charakteristische ist das centrale, festhaftende Schüppchen mit dem roten erhabenen Saum (Kaposi).

Der pathologische Prozess besteht in einer Entzündung der Cutis und des subcutanen Gewebes mit regelmässigem Ausgang in Atrophie (narbige Schrumpfung).

II. Auf den **Schleimhäuten**, muss man annehmen, ist das Wesen der Erkrankung dasselbe; nur zeigt dieselbe ein modificiertes Bild, welches durch die oben auseinandergesetzten Eigenschaften der Schleimhaut und durch die Bedingungen der Localisation zu stande kommt.

Kaposi spricht von linsengrossen Plaques oder von, die ganze Wangenschleimhaut oder den Zungenrücken einnehmenden seichten, roten oder graubelegten Excoriationen und von bläulichweissen Narbenflecken, Rille von bläulichweissen, silbergrauen, narbenähnlichen Plaques ohne jede Excoriation oder Belag, durch einen schmalen rötlichen Saum begrenzt (harter Gaumen und Wangenschleimhaut, v. Jarisch, d. Hautkrh. S. 537). Vidal hat die Moulage von zwei Plaques auf dem Gaumen gemacht; sie sind unregelmässig ovalär, rot schimmernd mit opalinem Reflex und zeigen sehr kleine, leicht vorspringende Knötchen; ein weisslicher Rand umgibt sie und constituiert die Ausdehnungszone. (Hallopeau et Leredde, Traité pratique de Dermatologie, Paris 1900, pag. 509.)

Wenn wir die einzelnen Beschreibungen, die mit den oben angeführten Fällen gegeben sind, überblicken, so ergibt sich ebenfalls ein wechselvolles Bild.

a) Auf der **Wangenschleimhaut** sind die Plaques rot im Centrum und eingedrückt, leicht erhaben beim Sehen und Befühlen, der Rand ist weiss, Arborisation vorhanden. Die Plaques sind nicht sehr schmerzhaft; nur spontanes Stechen, ein wenig Schmerz beim Contact mit Speisen (Fall Vidal) wird angegeben.

Im Falle Dubreuilh-Hassler war die Plaque weisslichblau, unregelmässig begrenzt, leicht vorspringend, etwas hart, von kleinen miliären leicht erhabenen Körnchen, von der Consistenz der Lichen planus-Knötchen, gebildet. Die letzteren sind unregelmässig auf die Plaque verteilt und ruhen auf rotem Grunde. Im Centrum findet man auch unregelmässige, weissliche Narbenzüge. Dabei besteht völlige Schmerzlosigkeit.

Im Falle Dubreuilh-Méneau sind die Plaques unregelmässig geformt, gelappt, in der Mitte ein klein wenig rot, sonst aber perlmutterweiss als allgemeine Farbe; die Plaques werden durch eine ganz eklatant weisse Bordüre an der Peripherie gegen die gesunde Schleimhaut scharf abgegrenzt. Gegen das Centrum hin weisse convergierende Streifen. Oberflächliche Härte, keine Infiltration.

Im Falle Vidal (Annales, 1889, p. 785) haben die Plaques rotes eingedrücktes Centrum, weissen Rand und Arborisation und sind leicht erhaben; spontan stechendes Gefühl.

Bei Philipson: Ovale, rote Plaques mit weisslicher, opaler Randzone; bei Petrini narbige Flecken; bei Lang bläulich durchschimmernde Plaque, in der Mitte narbenartig verändert, am Rande infiltriert; bei Du Castel weissliche, leukoplakieartige Flecke, an einigen Stellen rotviolett gefärbt, hier und da erodiert; bei Dubreuilh-Brocq: längliche rotblaue Plaque, nicht gleichförmig; in deren Mitte eine kleinlinsengrosse, rote, oberflächliche Ulceration; an der Seite derselben ein kleinerer, narbenähnlicher, weisser Fleck; bei Capelle: erkrankte Schleimhaut verdickt, auf Druck schmerzhaft, Plaques scharf abgegrenzt, bläulich weiss, rot, Rand weisslich fein, nach aussen rotgelb, unregelmässige Oberfläche mit warzigen Erhebungen, Exulcerationen.

b) Auf dem **Gaumen**: Vidal (Annal. 1889, p. 326): oberflächliche Ulcerationen; Petrini: Gaumensegel verdickt

und narbig; Béringier: Gaumensegel und harter Gaumen mit durchscheinenden, griesähnlichen Körnchen besät; Du Castel: am Gaumen rotblauer Fleck, teilweise knotig und ulceriert; gegen das Gaumensegel zu längliche Form von mehr roter Farbe; Uvula in ihren unteren zwei Drittel manifest gerötet; Dubreuilh-Brocq: auf beiden vorderen Gaumenbögen ein verticaler rotbrauner Bandstreifen; auf dem Gaumensegel ein schmales blaues, schlecht begrenztes Band; Fox: am Gaumen oberflächliche Ulceration; Galloway: oberflächliche Exulcerationen.

c) Auf der **Lippenschleimhaut**: Homolle: erosive Flächen; Fox: ovale, weissliche Plaques; Dubreuilh-Méneau: veilchenblaue, marmorierte Flecke, auf denen ein feines, weisses Netz ausgebreitet ist; Dubreuilh-Hassler: unregelmässige, rote, kaum erodierte, von kleinen Körnchen bestreute, bläulichweisse Plaque: Du Castel: Lippenschleimhaut teilweise violett gefärbt, weisslichrot, abschuppend, mit verticalen Rillen versehen; keine diffusen Flächen, sondern grosse Anzahl kleiner disseminierter, rötlicher und exulcerierter Punkte; Roberts: opaline Flecken, Schleimhautverdickung; ringsherum kleine, rote vascularisierte Randzonen, die sich in der Umgebung verlieren; Feulard: Flecken, Verdickung, ringsherum kleine, rote, vascularisierte Randzonen, die sich in der Umgebung verlieren.

d) Auf der **Zunge**: Cros: ulcerierte Plaques mit weisslichen Pseudomembranen bedeckt; Dubreuilh-Audry: an beiden Rändern zwei symmetrische, lebhaft rote, nicht erhabene und nicht deprimierte, runde, glatte Plaques ohne Induration mit weicher Schleimhaut und völlig schmerzlos; Vidal: depapillierte, glatte Fläche; Capelle: längliche Plaque, verdickte Schleimhaut, hochrot im Centrum, peripher eine deutliche, weissliche Randschnur.

e) Im **Pharynx**: Sherwel: Schwellung und Infiltration beider Tonsillen und der linken Pharynxseite.

f) Im **Larynx**: Béringier: Beträchtliche Schwellung der Epiglottis und aryepiglottischen Falten; Glottisödem; Schleimhaut der Aryknorpel aufgedunsen; Sherwel: Schwellung und Erosionen des Larynx und der Epiglottis; das linke Stimmband paretisch; das linke Taschenband geschwellt, erodiert und wie von Würmern angefressen. Heilung mit leichten Narben.

Aus dieser Zusammenstellung ersieht man, dass beim Lupus erythematodes der Schleimhaut eine gewisse Analogie mit den oben besprochenen Erscheinungen des Lichen ruber planus besteht, einmal in der Verschiedenartigkeit der Bilder, welche in der Beschreibung der einzelnen Autoren zu Tage tritt und dann in der Aehnlichkeit einzelner Erscheinungen zwischen beiden, wie z. B. auf der Zunge (Fall Dubreuilh-Audry).

Indes besteht auch beim Lupus erythematodes wie beim Lichen ruber planus nicht der Krankheitsprozess als solcher als ein ganz verschiedenartiger, bald so, bald anders auftretender, sondern diese Variationen beruhen auf den einzelnen Entwicklungsphasen der Krankheit selbst, mehr oder weniger beeinflusst von der Verschiedenartigkeit des Bodens, auf dem sie entstehen, der Schleimhaut im allgemeinen, und derjenigen der Zunge, des Pharynx und des Larynx im speziellen, welche sich auch hier, wie beim Lichen ruber im Bereich des befallenen Gebietes mit dem fortschreitenden Lupus erythematodes pathologisch zu verändern scheint.

Entwicklungsstadien des L. e. auf den Schleimhäuten.

Spezielle Entwicklungsbeschreibungen in der Litteratur wird man kaum viele auffinden können, meist sind die Bilder, wie oben angegeben, allgemein gefasst. Nur Dubreuilh (l. c.) hat eine solche skizziert, die sich auf seine Beobachtungen stützt.

Ich glaube, dass man auch auf der Schleimhaut an den zwei Formen des Lupus erythematodes, der discoiden, flächenhaften, und der disseminierten kleinfleckigen, knötchenähnlichen, der äusseren Haut festhalten muss. Denn nur dadurch lässt es sich erklären, dass einmal Plaques sich vergrössern und ganze Regionen flächenhaft in continuo occupieren, und ein andermal die einzelnen gut abgegrenzten, kleinen Efflorescenzen keine Wachstumsvorgänge aufweisen, sondern sich nur vermehren und auf der Schleimhaut verstreut inmitten ganz gesunder Partien sich befinden. Damit wäre also schon die Verschiedenheit der Contouren der Plaques gegeben, die bald unregelmässig, sich verlaufend, flach, in mehr-

weniger grosser Ausdehnung, bald scharf abgegrenzt, erhaben, in Erscheinung treten.

Nach Dubreuilh sind die einzelnen Stadien folgende:

I. Beginn mit Plaques von rotblauer Farbe, ziemlich schlecht abgegrenzt, ein wenig infiltriert, manchmal mit kleinen, oberflächlichen Ulcerationen. —

Dies wäre demnach das Stadium der Entzündung und ödematösen Infiltration. Durch Zerreissen der Schleimhautdecke an verschiedenen Punkten im Bereiche der Plaque entstehen durch die verschiedenen oben genannten Einflüsse kleine Substanzverluste, die sich wiederum zu oberflächlichen Geschwüren ausbilden können.

II. Später erscheinen weissliche narbige Züge, welche sich gegen die bläulichen Ränder zu ausbreiten.

Dieses Stadium zeigt grosse Analogie zwischen dem Lupus erythematodes der Mundhöhle und des freien Lippenrandes. —

Dies würde also bereits den Beginn des atrophischen Prozesses mit Vernarbung vom Centrum aus gegen die Peripherie hin darstellen.

III. Endlich beginnt die Röte zu verschwinden, während die narbigen Marmorierungen in den Vordergrund treten und schliesslich bleibt eine bei Berührung harte Narbe übrig, gewöhnlich von Kreisform mit Zügen, die gegen das Centrum convergieren. Es scheint, dass dieses Stadium das persistente ist, ohne Veränderungen einzugehen. —

Dies würde also das Endstadium der glatten Atrophie bedeuten. Für gewöhnlich sind die Plaques schmerzlos, nur bei Capelle und Vidal war dies nicht der Fall.

Zu erwähnen ist noch, dass auf der Haut beide Formen des Lupus erythematodes mitunter auch gemischt bei einem und demselben Individuum auftreten können (Joseph). Man muss diese Thatsache auch für die Schleimhäute als vorkommend annehmen. Denn nur damit kann man gewisse knotenähnliche Enantheme erklären, während man andere kleine Knötchen als er-

habene Flecke, andere als narbige kleinste Knötchen auffassen kann, die ihre Gestalt der Schleimhaut, Drüsenausgängen und kleinen Falten verdanken.

In die obigen drei Gruppen können wir nun sehr wohl die verschieden beschriebenen Plaques unterbringen:

in die erste: die rotblauen, durchschimmernden, die am Rand infiltrierten und vascularisierten; in die zweite die narbigen Flecken, narbenähnlichen, weisslichen, veilchenblau marmorierten, die arborisierten; in die dritte die opalin reflectierenden, silbergrauen, perlmutterweissen und ebenfalls arborisierten.

Dass einmal der Rand rot, ein ander Mal weiss ist, kann man wohl damit erklären, dass man es im einen Fall mit einem Entzündungssaum, im anderen Fall mit einem abgestossenen weissen Epithelring oder gleich mit einer weissglänzenden Narbe zu thun hat.

Wie beim Lichen ruber planus liegen auch hier auf der Zunge, und wahrscheinlich, wie oben aus demselben Grunde, die Verhältnisse anders, und zwar ist die gegenseitige Aehnlichkeit eine ziemlich grosse.

Daselbst sind die Plaques rundlich, rot, weich, ohne Infiltration, glatt, depapiliert, symmetrisch und gänzlich schmerzlos.

Auch Ulcerationen in denselben kommen vor.

Im Pharynx und Larynx treten die Schwellungen und Infiltrationen in den Vordergrund.

Der **histologische Befund** beim Lupus erythematodes besteht nach der von Augier an einem excidierten Buccal-Schleimhautstücke des Falles Capelle vorgenommenen Untersuchung in der Hauptsache in einer Leukocyteninfiltration der Schleimhaut mit der Tendenz zur Bindegewebsbildung.

Nach der Häufigkeit werden befallen am meisten die Lippenschleimhaut (43,3 %), dann die Wangenschleimhaut (40 %), Gaumen (33,3 %), Zunge (13,3 %), Larynx (10 %), Nasenschleimhaut, Tonsillen (6,7 %) und Pharynx, Uvula, Zahnfleisch (3,3 %). Die Erkrankung kann sich auf Jahre (10 Jahre in einem Fall) erstrecken und ist der Therapie gegenüber äusserst resistent.

Fassen wir die **Symptomatologie des Lupus erythematodes auf der Schleimhaut im allgemeinen** zusammen, so können wir folgende Punkte zusammenstellen:

1. Im Bereich der Mundhöhle äussert sich derselbe als Plaques, deren hochrote Farbe von einem opalen Schimmer begleitet ist. Sie sind scharf begrenzt und von einem weisslichen Saum umgeben. Die Consistenz besteht häufig in einer Schleimhautverdickung. Das Centrum ist eingedrückt und wird atrophisch, wie die ganze Plaque, die sich in eine Narbe umwandelt. Dabei können oberflächliche Ulcerationen und Randinfiltrationen bestehen.

Auf der Zunge: symmetrische rote oder mit Pseudomembranen bedeckte runde glatte Plaques, ohne Induration, mit weicher Schleimhaut und völlig schmerzlos. Ulcerationen.

2. Im Pharynx können die gleichen Bilder sich zeigen. Wahrscheinlich durch die dortigen Verhältnisse bedingt, tritt hier die Infiltration in den Vordergrund, indem sie Schwellungen und durch dieselben Funktionsstörungen verursacht, z. B. Dysphagie. Oberflächliche Ulcerationen kommen vor.

3. Im Larynx tritt der Lupus erythematodes unter dem Bilde der Schwellung als Infiltration mit oberflächlichen Ulcerationen auf. Die Stimmbänder sind injiciert, infiltriert, glanzlos, hypertrophisch und mit miliaren Körnchen bedeckt. Die Motilitätsstörungen bestehen in Paresen und Paralysen.

Die Funktionsstörungen sind Heiserkeit, Aphonie und Dysphagie. Respirationsstörungen sind nicht sehr erheblich (Capelle).

Diagnostik.

Dieselbe ergibt sich der Lues gegenüber zum grossen Teil eigentlich schon aus der Beschreibung des Krankheitsbildes. Indessen erheischen die **primär-solitären** Fälle doch eine genaue Unterscheidung.

Um dabei nicht Merkmale der Tuberculose, allgemein und speziell, hereinziehen zu müssen, muss ich die Aetiologie des Lupus erythematodes streifen. Die Franzosen bringen in der letzten Zeit diese Erkrankung mit der Tuberculose in Zusammenhang. Hallopeau (Semaine médicale, 1898, No. 28)

äussert seine schon auf dem III. internationalen dermatologischen Congress ausgesprochene Ansicht dahin, dass der Lupus erythematodes eine Form der Tuberculose ist, die unterschiedlich ist von der durch den Koch'schen Bacillus hervorgerufenen. Die Ursachen sind tuberculöse Toxine, welche wiederum von den durch den Bacillus erzeugten abweichend sind. Die im Blute kreisenden Toxine rufen das wechselnde Bild der acuten disseminierten Form hervor. Klinisch stehen dieser die chronischen Formen gegenüber, unter welchen er die glatte und die schuppende = die häufigste unterscheidet.

Von Besnier wurde versucht, zwischen dem Lupus vulgaris und Lupus erythematodes einen Connex oder eine Identität, oder das Uebergehen des einen in den anderen als möglich hinzustellen. Dagegen nimmt Kaposi (L. p. 824) entschieden Stellung und sagt, dass trotz der gemeinsamen örtlichen destructiven Wirkung beide nicht das geringste miteinander zu thun haben (p. 744). Er bezeichnet es als einen nicht genug zu tadelnden Vorgang, „dass selbst hervorragende Chirurgen diese beiden durchaus voneinander verschiedenen Prozesse miteinander verwechseln, und als noch weniger zu rechtfertigen, wenn manche Dermatologen von Fach Uebergänge oder Mischformen von Lupus erythematodes und Lupus vulgaris annehmen.“

Im allgemeinen betrachtet kann es Formen der Syphilis geben, bei denen wie beim Lupus erythematodes eine gleichartige Induration, abgerundete Ränder, die leicht vorspringen, vorhanden sind.

Im speziellen lassen sich aber doch neben gemeinsamen Eigenschaften Unterschiede aufstellen:

Plaques muqueuses.	**Lupus erythematodes.**
1. Submaxillar- und Cervicaldrüsenschwellung, hart, ohne, Fluctuation, indolent, bewegliche Drüsen.	1. kommt ebenso vor.

2. einheitliche Opalescenz.	2. opalescierender Reflex auf den hochroten, noch nicht vernarbten Plaques.
3. meist roter Entzündungssaum oder allmählich Uebergang in rote Umgebung.	3. von weisslicher Randzone scharf begrenzt, in der Umgebung und am Rande Vascularisation.
4. Nässende Plaques.	4. Relative Trockenheit der Plaques.
5. Consistenz der Plaques weich, filzig.	5. Consistenz der Plaques hart.
6. Harte Infiltration des Gewebes.	6. entzündliche Infiltration, die in frischen Fällen bei Fingerdruck erblasst.
7. meist schmerzhaft.	7. fast immer gänzlich schmerzlos.
8. Plaques sehr unbeständig, schneller Zerfall.	8. Plaques sehr persistent.
9. Erosionen und Ulcerationen mit harter Infiltration.	9. Erosionen und Ulcerationen sehr oberflächlich auf einer Plaque, kein Infiltrationswall, oberflächliche Geschwüre auf der Zunge, aber tiefer als auf der übrigen Schleimhaut.
10. verschwinden durch einfache Aetzungen oder Hg-Behandlung.	10. trotzen hartnäckig jeder medicamentösen Behandlung.
Plaques muqueuses auf der Zunge.	**Lupus erythematodes auf der Zunge.**

Differential-Diagnose sehr schwierig.

1. Depapilliert.	1. Depapilliert.
2. Geschwüre mit Belag.	2. Geschwüre mit Belag.
3. Flüchtig, schnelle Evolution.	3. Beständig.
4. Schmerzhaft.	4. Fast immer schmerzlos.
5. specifische Behandlung erfolgreich.	5. specifische Behandlung erfolglos.

gummöse Syphilide.	Lupus erythematodes.
1. vorspringender Rand mit deprimiertem Centrum.	1. ebenso vorhanden.
2. Knotenconfiguration.	2. mehr gleichmässiges Infiltrat, oberflächlich uneben.
3. rapide Evolution, Zerfall.	3. Persistenz.
4. tiefe, kraterförmige Ulcerationen, wie mit dem Locheisen ausgeschlagen.	4. meist oberflächliche Ulcerationen, Erosionen, auf der Zunge tiefer als auf der übrigen Schleimhaut.
5. Ränder äusserst hart.	5. Ränder nicht so sehr hart.
6. gelblich eitriger Grund.	6. fehlt.
7. specifische Behandlung erfolgreich.	7. specifische Behandlung erfolglos.

gummöse Infiltrate.	Lupus erythematodes.
1. Infiltrat äusserst hart und streng begrenzt.	1. Infiltrat nicht so hart und nicht so scharf umgrenzt.
2. keine bläuliche Farbe.	2. bläuliche Farbe.

V. Ulceröse Enantheme.

Tuberculose.

Was die Tuberculose auf den Schleimhäuten betrifft, so ist dieses Kapitel zwar allerorts ausführlich behandelt. Indessen bildet sie bei der Zusammenstellung der Krankheiten, welche hauptsächlich auf der äusseren Haut, aber auch auf der Schleimhaut primär etc. vorkommen, einen so wesentlichen Bestandteil derselben, dass ich wenigstens die Hauptcharakteristica anführen möchte, die der Lues gegenüber von Wichtigkeit sind.

Während Massei-Neapel (Laryngol. Ges., 4. Nov. 1898, London) bei Vorstellung eines Falles von Kehlkopflupus vorschlägt, die Unterscheidung zwischen Lupus und Tuberculose fallen zu lassen, und Semon (l. c.) es für allgemein anerkannt hält, dass Lupus und Tuberkel im Grunde dasselbe seien, hält Seifert (Handb. f. Lar. II, S. 751) dafür, dass wir im klinischen Sinne trotz der ätiologischen Einheit auch fernerhin einen Unterschied zwischen lupös und tuberculös machen müssen, da das klinische Bild für diese beiden Formen der Tuberculose ein wesentlich verschiedenes ist: Mit demselben Rechte, mit dem man bei der Hauttuberculose zwischen Lupus und Tuberculosis cutis propria unterscheidet, kann man auch an der Bezeichnung lupöse Schleimhautaffection für eine bestimmte Form der Schleimhauttuberculose festhalten.

A. Lupus vulgaris der Schleimhaut.

Secundär als Fortsetzung von der Hautdecke ist der Schleimhautlupus nichts seltenes.

Ungewöhnlicher ist schon das isolierte Auftreten desselben bei bestehender Hautaffection, aber ohne

direkten Zusammenhang mit letzterer, wie wir oben Fälle angeführt haben.

Im Vergleich zur Casuistik der Lupusfälle als solche aber am seltensten ist die primäre lupöse Erkrankung. Seifert citiert Volkmann, nach welchem es zweifellose Fälle von primärer Erkrankung der Nasenschleimhaut, des Gaumens, Rachens und Kehlkopfes gibt, Breda (Anat. del lupus delle mucose, Bologna 1888), nach welchem am häufigsten Nasen- und Rachenschleimhaut primär betroffen werden, Block u. a. In der Nase kommt nach Moritz Schmidt (l. c., S. 331) Lupus beinahe ausschliesslich secundär vor. Er selbst hat nur einen primären Fall gesehen. Indes gibt es Autoren (Sticker, Dermat. Zeitschr. 1898), die von einem Primäraffect des Lupus vulgaris in der Nase sprechen und die Propagation des Prozesses auf die Haut durch die lymphatischen Verbindungsbahnen zwischen Nasenseptum und äusserer Haut entstehen lassen.

Primär befällt der Lupus vulgaris die Lippen, das Zahnfleisch, den harten Gaumen, die Zunge, die Tonsillen, den weichen Gaumen, die Nasenschleimhaut, den Nasenrachenraum (ein Fall von Seifert, l. c. II., S. 724) und den Kehlkopf (Epiglottis, Stimmbänder, hintere Wand), im ganzen aber immerhin selten.

Verwechslung mit Lues.

a) Schon die Aehnlichkeit des **Hautlupus** mit Syphilis ist eine grosse.

Hutchinson (cit. v. Schmidt) sagt, dass Lupus vulgaris in allen seinen Formen die Syphilis nachahme. Massei-Neapel (l. c.) wurde ein Larynxlupus mit der Diagnose Lues zugesandt, die ein hervorragender Dermatologe auf Grund der Hauterscheinungen gestellt hatte. Joseph spricht von besonderen Schwierigkeiten, die die Diagnose Lupus bezüglich der Unterscheidung von syphilitischen Geschwüren macht.

Dass lang andauernde syphilitische Infiltrationszustände der Haut schliesslich das Aussehen von Lupus anzunehmen pflegen, hat Lang

(l. c., p. 646) schon im Jahre 1884 constatiert. Derselbe sagt (p. 253), dass die diagnostische Schwierigkeit sich in einzelnen Fällen so steigert, „dass selbst gewiegte Praktiker zu einem Auskunftsmittel griffen, das immerhin nur als ein Zeichen ihrer Verlegenheit angesehen werden musste und das zur genauen Distinction gewiss nicht beitrug. Dieses Auskunftsmittel beruhte darin, dass sie in zweifelhaften Fällen sich der Bezeichnung „Lupus syphiliticus" (Lang weist auf seinen Aufsatz hin: Lupus, Syphilis etc., Wiener med. Presse 1878, No. 6 und 8, auf Auspitz, ibid. No. 3 und 4 und Kaposi, Wien. med. Wochenschr. 1877) bedienten und sich dadurch nach beiden Seiten hin, sowohl gegen Lupus, als auch gegen Syphilis, deckten."

Dieser Name ist natürlich nicht zulässig und es ist besser, unter solchen Verhältnissen die Diagnose in suspenso zu lassen. Auch Kaposi (l. c., p. 816) weist diesen Namen zurück und ebenso die Versuche, Mischformen (Leloir) von Syphilis und Lupus zur Geltung zu bringen. Jedenfalls ist durch die Thatsache, dass ein solcher Name wie Lupus syphiliticus überhaupt jemals geschaffen wurde, ein Beweis für die oft evidente Aehnlichkeit beider Prozesse gegeben und derselbe bietet ein Analogon für das bereits oben erwähnte Eccema syphiliticum.

b) In solchen Fällen geben gleichzeitige **Schleimhauterscheinungen** kein differentialdiagnostisches Gegengewicht; im Gegenteil, sie bekräftigen die falsche Diagnose durch ihr eigenes Gepräge. Lang (Syph., p. 303) sagt: „Am täuschendsten pflegt die Syphilis innerhalb der Mund- und Rachenhöhle durch Lupus imitiert zu werden". Umgekehrt werden sie mit der für Lues gehaltenen äusseren Erkrankung in ursächliche Verbindung gebracht. Sind sie primär-solitär vorhanden, so sind die diagnostischen Schwierigkeiten bei den Beziehungen zwischen Lupus und den in Ulcerationsprozesse übergehenden Infiltraten an den Schleimhäuten der Mund- und Rachenhöhle noch grösser.

Schech (l. c., S. 214) meint, dass die Diagnose des Rachenlupus wegen seiner grossen Aehnlichkeit mit Syphilis sehr schwer sei, und Moritz Schmidt sagt: Der Lupus der Schleimhaut äussert sich abweichend von dem der Haut.

Symptomatologie.

Nach Joseph (Lupus l. c., p. 317) stellen die Lupusknötchen papilläre Excrescenzen dar, die sich zu verschieden grossen Plaques anordnen. Durch Zerfall derselben entstehen dann die lupösen Geschwüre. Doch kommt auch spontane Rückbildung wie auf der Haut vor.

Nach Juffinger (Wien. klin. Wochenschr. 1889, No. 13) tritt der Lupus der Schleimhaut ursprünglich immer in der Form der papillären Excrescenzen auf.

Diagnostik.

In differentialdiagnostischer Hinsicht müssen wir allgemeine und spezielle Merkmale unterscheiden.

I. 1. Zu den ersteren gehört die Zeit des Beginnes. Der Lupus beginnt meist vor der Pubertät (Fournier), sehr selten in den späteren Lebensjahren; indessen darf man nicht die Syphilis hereditaria vergessen, welche selbst bis zur Zeit der Pubertät in Erscheinung treten kann (Schech); die Lues beginnt gewöhnlich nach der Pubertät.

2. Der Lupuskranke kennzeichnet sich durch seinen Habitus, während der Luetiker sogar ein blühendes Aeussere zur Schau tragen kann.

3. Tuberculöse Veränderungen anderer Organe, z. B. der Lunge, sprechen lebhaft für Lupus, wenn sie auch bei vorkommender Combination Lues nicht ausschliessen.

4. Der Krankheitsverlauf beim Lupus ist ein langsamer, chronischer, bei Lues ein rapider. Die Zerstörungen, die Lues innerhalb weniger Wochen macht, verursacht der Lupus kaum in vielen Jahren.

5. Der Lupus hat im allgemeinen auch ohne ärztliche Eingriffe eine entschiedene Heilungstendenz, während Lues progressiven Charakter hat.

6. Der Lupus befällt nur Knorpel, z. B. das knorpelige Septum, während Lues sich an den Knochen beteiligt, so durch Zerstörung des Vomer und des harten Gaumens.

7. Der Schleimhautlupus und speziell in seiner ulcerösen Form ist schmerzlos, während die luetischen Destructionsprozesse äusserst schmerzhaft sind.

8. Eine specifische Probetherapie ist beim Lupus erfolglos, bei Lues erfolgreich.

II. Bei den speziellen Merkmalen müssen wir die hypertrophische und die ulceröse Form unterscheiden.

a) Bei der hypertrophischen ist

1. die Consistenz der Knötchen eine elastische im Gegensatz zur festeren der Lues;
2. die Farbe ist rosarot bis gelblichbraunrot, während die syphilitischen Knoten dunkler, ins violette gehend, trüber sind;
3. die Ausbreitung der Lupusknoten geschieht niemals so regelmässig vom Centrum nach der Peripherie, wie es bei den Syphilisknoten der Fall ist;
4. die Gruppierung zu Plaques beim Lupus ist meist eine regellose, bei Syphilis eine kreis- und halbkreisförmige;
5. die Contouren der Lupusplaques sind unregelmässig, diejenigen bei Lues sehr regelmässig;
6. Lupus tritt mehr vereinzelt, Lues vielfach multipler auf;
7. die Excision eines Schleimhautstückchens ergibt, mikroskopisch untersucht, den histologischen Unterschied beider.

b) Die Schleimhautulcerationen sind

1. nach Form bei Lupus unregelmässig, niemals nierenförmig, bei Lues rund oder nierenförmig,
2. nach Tiefe: bei Lupus seicht, bei Lues kraterförmig ausgehöhlt.
3. Der Grund ist bei Lupus fein granuliert, vascularisiert, atonisch, hell, bei Lues zerklüftet, speckig, nekrotisch belegt, oder braunrot glänzend.

4. Die Ränder sind bei Lupus schlaff, leicht unterminiert, nicht infiltriert, bei Lues steil abfallend, unterminiert, infiltriert.

5. Die lupösen Geschwüre bluten leicht. In der Umgebung der Ulcerationen finden sich häufig bei Lupus typische Knötchen, bei Lues nicht.

6. Die Destruction ist bei Lupus keine so starke, wie bei Lues. Die Ulcerationen bei ersterem führen selten zur Perforation des weichen Gaumens, was bei Lues der Fall ist, ebenso schonen sie die Knochen, nicht aber den Knorpel, während Lues die Knochen angreift.

7. Die Narben beim Lupus sind unregelmässig, eingesunken, manchmal etwas erhaben, bei Lues strahlenförmig.

   Auf den Narben können bei Lupus neue Knötchen entstehen, was bei Lues ausgeschlossen ist.

8. Die Untersuchung des Geschwürsecrets ergibt in einzelnen Fällen von Lupus das Vorhandensein von Tuberkelbacillen.

B. Tuberculosis propria.

Die Tuberculosis propria im Bereiche der Schleimhäute als Infiltrat und als aus diesem und den miliaren Knötchen durch Zerfall hervorgehende Ulcerationen kommt auch primär vor. Auf der Lippenschleimhaut, Wangenschleimhaut, Zunge, auf den Tonsillen (erste Beobachtung von Orth), im Nasenrachenraum, im Pharynx und Larynx ist dieselbe von den verschiedensten Autoren sicher beobachtet und viele Fälle auch durch die Section festgestellt worden, wenn auch hinzugefügt werden muss, dass dieses Vorkommen gegenüber dem secundären ein selteneres ist. Ich habe oben einige Fälle angeführt. Bei Miterkrankung des Gaumensegels bleibt die Uvula entweder verschont und wird atrophisch oder sie wandelt sich durch tuberculöse Infiltration zu einem unförmigen, wulstigen Zapfen um (Lang, Syph., p. 304).

Ueberall wird diagnostisch Lues gegenübergestellt.

Diagnostik.

Die miliaren Knötchen bieten hinlänglich typische bekannte Charakteristica, speziell z. B. am Gaumensegel, hinsichtlich dessen Fränkel hervorhebt, dass an keiner anderen Stelle des Körpers, wie an dieser, die weiteren Veränderungen der Knötchen man mit solcher Leichtigkeit direkt verfolgen kann (also die aus ihnen entstehenden Geschwüre), da der pathologische Prozess direkt vor unseren Augen liegt und sein Werdegang sich verfolgen lässt. Auch aus bestehenden Infiltraten kann man den **Ulcerationsprozess** durch Zerfall derselben beobachten. Die tuberculösen Schleimhautgeschwüre als solche aber sind so charakteristisch, dass meist ihr Anblick genügt, um die Diagnose stellen zu können.

Seifert (l. c., II., p. 735) weist z. B. auf Isambert hin, welcher erwähnt, „dass er die Pharynxtuberculose, nachdem er sich im ersten von ihm beobachteten Falle ihr Bild genau eingeprägt hatte, sofort in den späteren Fällen als solche wiedererkannt habe; Fränkel pflichtet ihm hierin ohne weiteres bei“.

Gemeinsam mit der Lues hat die Tuberculose die Destructionsprozesse der Knochen. Am harten Gaumen kann sogar umgekehrt die Tuberculose zuerst als Ostitis oder Periostitis beginnen und dann erst die Schleimhaut befallen (Schech). Ferner sind die tuberculösen Geschwüre ebenfalls sehr schmerzhaft und haben keine erhebliche Neigung zur Blutung.

I. Von den allgemeinen Eigenschaften ist bei der ulcerösen Form

1. der gewöhnliche chronische Verlauf, der allerdings letal durch Complicationen endigen kann, der Lues gegenüberzustellen; die miliare Form heilt so gut wie nie.
2. Es kommt manchmal spontan zur Heilung der Geschwüre.
3. Die specifische Probekur ist wie beim Lupus erfolglos.

II. Die speciellen Charakteristica der Ulcerationen sind folgende:

1. Die Consistenz ist eine weichere wie bei Syphilis.
2. Die Form ist ebenso, wie beim Lupus, im Gegensatz zur Lues eine unregelmässige. Dagegen sind die Ulcerationen

am Septum nasi auch rundlich, die der Syphilis repräsentieren längliche Furchen (Michelson).

3. Hinsichtlich der Tiefe besteht im allgemeinen Seichtheit, ferner Ausdehnung in die Fläche; die Geschwüre sind nicht so buchtig, wie die specifischen.
4. Der Grund ist weissgrau durchschimmernd, mit blassroten bis weisslichen Granulationen, meist von Stecknadelkopfgrösse, besetzt oder mit dünnem Eiter belegt, gegenüber dem speckig, nekrotisch belegten, zerklüfteten, braunrot glänzenden Grunde der luetischen Ulcerationen.
5. Die Ränder sind nicht oder kaum mässig infiltriert, flach und scharf gezackt, wie ausgefressen, ausgenagt, mit roten Granulationen bedeckt oder von rotem Entzündungshof umgeben gegenüber dem starren, wallartigen, unterminierten, infiltrierten Rand bei Lues.
6. Meist in der Umgebung bestehen oder entstehen neue Knötchen, die wiederum zerfallen und sich zu neuen Geschwüren umwandeln. Nachweis von miliaren Tuberkeln.
7. Selten findet Perforation des weichen Gaumens oder Verwachsung, wie bei Syphilis, statt.
8. Die Ausdehnung der Geschwüre erstreckt sich selten über den ganzen Schlund, wie bei Lues.
9. Die mikroskopische Untersuchung des Secretes kann Tuberkelbacillen, sowie diejenigen der excidierten Schleimhautpartie ebensolche Tuberkel und Riesenzellen nachweisen lassen.

Hiermit wären diejenigen Erkrankungsformen auf den Schleimhäuten der Mundhöhle etc. abgeschlossen, welche (mit teilweiser Ausnahme der Tuberculose) Solitär-, Primär- oder Teilaffectionen derjenigen Krankheiten sind, welche die Haut in allererster Linie befallen und zu den Hautleiden κατ' ἐξοχὴν gehören. Unter diesen haben sich viele befunden, deren Localisation auf den Schleimhäuten als solche und differentialdiagnostisch der Lues gegenüber vielfach nicht die verdiente Beachtung findet.

II. Teil.

Noch eine Reihe anderer Erkrankungen der Mundhöhle etc. als die beschriebenen imponieren hinsichtlich ihrer Verwechslungsmöglichkeit mit Syphilis in manchen Fällen als primär und solitär. Dieselben sind aber keine Teilerscheinungen von Krankheiten, deren Hauptinvasionsgebiet die Haut ist, sondern in der Hauptsache locale pathologische Schleimhautprozesse. Der untersuchende Arzt kommt aber oft in die Lage, dieselben als Anfangs- oder andere Erscheinungen der Syphilis im Verdachte zu haben und wartet zur Stellung der Diagnose Hauterscheinungen — allerdings meist vergebens — ab. Denn nur einige wenige localisieren sich auch noch an anderen Körperteilen.

Es sind dies diejenigen Krankheitsformen, die als Knötchen, Plaques, Erosionen und Ulcerationen auf den Schleimhäuten auftreten.

In Betracht kommen:

I. die **milienartigen Knötchen**, die bei vielen Neugeborenen und in den 4—6 ersten Lebenswochen auf der Raphe des harten Gaumens sich häufig vorfinden. Nach Henoch (Kinderkrankh. 1893, S. 14) sind dieselben bis hirsekorngross, wenig prominierend, rund oder oval, weissgelblich, vereinzelt oder hintereinanderstehend und haben keine pathologische Bedeutung. Nach Epstein (l. c.) sind es epithelgefüllte Spalträume, die nach der Vereinigung der beiden Gaumenhälften zurückbleiben. Bei ihrem Aussehen bedarf es nur des Gedankens an das Vorkommen derselben, um Lues auszuschliessen (Henoch).

II. die **Stomatitis aphthosa**:

1. dieselbe tritt bei Kindern von $^3/_4$ bis 3 Jahren häufig unter der Form von pilzartig sich über das Niveau erhebenden grauen oder speckartig belegten Plaques auf. Der Belag haftet wie bei den Plaques muqueuses fest und ist nur mit Gewalt unter Blutung zu entfernen (Schech).

Indessen bleibt immer ein Saum von Epithelfetzen zurück, was differentialdiagnostisch von Bedeutung ist. (Bei der Selbstheilung verkleinert sich die Plaque von der Peripherie nach dem Centrum zu.)

2. Dasselbe gilt bei den Geschwürchen, die sich ausserdem noch durch grosse Seichtheit auszeichnen. Dazu kommt der acute Verlauf und die schnelle Heilung in acht bis zehn Tagen. Die den luetischen Ulcera charakteristische Infiltration fehlt ganz. Befallen werden die Lippen- und Wangenschleimhaut, der harte und weiche Gaumen, ja selbst die Tonsillen und besonders die Zunge, woselbst die Plaques Fünfzigpfennigstückgrösse erreichen können.

Nach Henoch bestehen ursprünglich keine Bläschen. Der Krankheitsprozess besteht in einer localen Entzündung mit oberflächlicher fibrinöser Exsudation. Nach anderen handelt es sich dabei um pseudodiphtherische Auflagerung.

Das ätiologische Moment scheint ein mit dem Staphylococcus pyogenes citreus (Passet) identischer Coccus zu sein, der in Plaquesschnitten vorgefunden wurde (E. Fränkel, Virchows Archiv B. 113).

Diese Stomatitis aphthosa kommt aber auch bei Erwachsenen in der Form von seichten Geschwürchen vor: bei Frauen während der Lactation (Stomatitis materna der Alten), während der Gravidität, der Menses und bei manchen pathologischen Zuständen des Uterus, so dass Lang sagt, man könnte da von einer Stomatitis uterina sprechen (Lang, Syph. 1896, p. 298).

Von grosser Bedeutung ist, dass diese aphthösen Schleimhautgeschwüre mit consecutiven Hautkrankheiten an den

Genitalien der Frauen vorkommen. Neumann (66. Versammlung der Ges. deutsch. Naturforscher und Aerzte in Wien, Sitz. 24. Sept. 1894) kommt zu folgenden Schlüssen:

1. die Genitalaphthen sind eine vorwiegend (nach seinen Beobachtungen ausschliesslich) das weibliche Geschlecht betreffende Krankheit, die zu ausgedehnter Flächendestruction der ergriffenen Gewebspartien führen kann.

2. Die Krankheit kommt vorwiegend bei jugendlichen Individuen (zwischen 17 und 22 Jahren) vor, die unter schlechten hygienischen Bedingungen leben.

3. Consecutiv, nicht selten unter Fieber treten toxische Exantheme auf, und zwar in Form des Erythema nodosum, papulatum, selbst in pustulösen Formen, die von einem peripheren Hof begrenzt sind.

4. Die Mehrzahl dieser aphthösen Erscheinungen ist als eine den aphthösen Geschwüren, wie sie beim männlichen Geschlechte an der Mundhöhlenschleimhaut vorkommen, jedoch niemals zu gleichen Destructionen führen, analoge Affection zu betrachten. (Sitzungsbericht von Jessner, Monatsh. f. pr. Dermatol. 1894, p. 429.)

Die Stomatitis aphthosa tritt epidemisch contagiös in Findelhäusern, Kinderspitälern und Kasernen auf (Schech).

III. Hinsichtlich weiterer Ulcerationsprozesse kommt die **Stomatitis mercurialis** in Betracht.

Wir haben beim Herpès récidivant Fournier schon gesehen, dass dessen vorwiegendes Vorkommen bei Luetikern neben anderen Gründen vielleicht auch mit dem Hg in irgend eine Beziehung gebracht werden kann. Besonders der angezogene Fall von Lanz, bei dem die besagte Erscheinung während und nach der mercuriellen Behandlung sich einstellte, lässt den Gedanken nicht abweisen, dass die Stomatitis mercurialis aus unbekannten Gründen sich einmal auch in dieser Weise äussern könnte.

Für gewöhnlich aber tritt die Intoxication neben ihren Entzündungserscheinungen, Lockerung der Zähne, Quecksilbersaum am Zahnfleisch, Foetor ex ore in solchen Geschwürsformen auf,

die wir auf eine Blasenform im Sinne Fourniers nicht zurückführen können. Da es sich hierbei meist um Luetiker handelt, so ist es von grosser Wichtigkeit, die Intoxicationsgeschwüre von den etwa coexistierenden syphilitischen Ulcerationen zu unterscheiden. Der Wiener Arzt Hermann hat ja in seinen Publicationen immer wieder betont, dass es nach seiner Ansicht keinen Unterschied gebe, da die Ulcerationsprozesse nicht von der Lues, sondern vom Quecksilber herrühren, weshalb derselbe ja auch, seiner Theorie treu, Antimercurialist ist. In vermindertem Grade ist es auch Tartenson (la Syphilis, Paris 1880), welcher die Mercurbehandlung nur für toddrohende Fälle reserviert haben will, da das Hg die Luesaffectionen schwinden macht, für alle anderen Fälle aber nicht, da durch die Behandlung die Lues nur latent bleibt und später um so heftigeres Auftreten der Syphilis, besonders in ihren ulcerösen Formen, Mundhöhlen- und Visceralerscheinungen, bewirkt wird (l. c., p. 179). Diese Ansichten haben natürlich keine Geltung.

In der That aber kann die Differentialdiagnose zwischen specifischen und mercuriellen Geschwüren sehr schwer werden, wie die Fälle E. Levin's zeigen, die am weichen Gaumen localisiert waren (Monatshefte für prakt. Dermatologie 1899, Bd. 29, No. 2). Sie können sich ausserdem auf der Lippen- und Wangenschleimhaut, Zunge, dem Zahnfleisch localisieren. Bevor diese befallen werden, kann, wie in dem von Schech citierten Falle von Schumacher und Sommerbrodt, eine Pharynxhydrargyrose in Gestalt von weissen, später graugelb sich verfärbenden Auflagerungen (zwischen den Zungenbalgdrüsen, den Zungenkehldeckelfalten und auf der hinteren Rachenwand) vorausgehen (l. c. p. 36).

Die in den Vordergrund tretenden diagnostischen Momente werden ja in dem chemischen oder anamnestischen Nachweis, der sich nach Umständen nicht immer leicht erbringen lässt (Schech) gefunden. Indessen geben die Mercurialgeschwüre selbst objectiv hinlängliche Zeichen des Unterschiedes.

Ich kann mich hierbei nur auf die von Joseph gegebene Diagnostik beziehen, welcher die grünlichgelbe schmutzige Oberfläche

derselben mit dem perlmutterartigen oder grauweissen Schimmer der Plaques in Gegensatz stellt, die grössere Schmerzhaftigkeit und grössere Neigung, sich auszudehnen den specifischen Geschwüren gegenüber, ferner die Flachheit, den scharfen Rand, die Ausbuchtung und den grauen Belag (l. c. p. 93). Dazu kommt noch der Foetor ex ore, die Salivation, die übrigen Erscheinungen an den Zähnen und am Zahnfleisch, die progrediente Eiweissausscheidung, die Cylindrurie (Welander), die Verschlimmerung bei Fortgebrauch des Hg und umgekehrt das Nachlassen aller Symptome beim Aussetzen des Medicaments, die Heilung unter indifferenter Behandlung und zwar, wenn es nicht schon zu erheblichen Zerstörungen gekommen ist, ohne Narben. Die acuten Geschwüre sind nach Butlin im allgemeinen seicht, von unregelmässiger Form und durch einen Entzündungshof begrenzt.

Bei chronischer Hg-Intoxication oder bei ganz erheblich idiosynkrastischen Personen kann es in der Mundhöhle zu Trübungen und Verdickungen des Epithels (Schech) kommen, die wiederum von den Residuen der Lues, wie Plaquesnarben oder der Keratosis mucosae luetica oder endlich auch von der Leukoplakie, wenn man sie mit der Lues in Zusammenhang bringen will, nicht zu unterscheiden sind. Nur die Beobachtung des Entwicklungsganges oder genaue anamnestische Erhebungen könnten hier die Diagnose sichern.

IV. Grosse Aehnlichkeit mit den Mercurialgeschwüren kann die **Stomatitis ulcerosa** oder **Stomacace**, welche die schwerere Form der Stomatitis aphthosa darstellt (Henoch, l. c. p. 465), haben. Neben der acuten Zahnfleischerweichung bilden sich gelbe fötide Beläge. Dieselben stossen sich ab und lassen dann Geschwüre entstehen, die sich auf das ganze Zahnfleisch erstrecken können und leicht bluten. Auf Druck quillt aus dem Zahnfleisch Eiter hervor. Indessen kommen auch tiefere Ulcerationen auf der Wangenschleimhaut und Zunge vor, ebenso Lymphadenitis, Ausfallen der Zähne, Kieferperiostitis und Gangrän.

Diagnostisch der Lues gegenüber kommen in Betracht der acute Verlauf, die hochgradige Schmerzhaftigkeit, der Foetor ex

ore, die Seichtheit der Geschwüre, der schmutzig graue Grund derselben, die Salivation, die Localisation, die Eiterung, das Freibleiben des Pharynx, des Gaumens und der Mundwinkel, das Nichteintreten von Perforationen.

V. Noch grössere Bedeutung können die **Bednar**'schen **Aphthen** haben, die nicht mit der Stomatitis aphthosa zu verwechseln sind. Der Name stammt aus dem Griechischen, heisst dort αἱ ἄφθαι=Bläschen und wurde schon von Hippokrates gebraucht. Nach Henoch wurden die symmetrischen Aphthen schon früher, besonders von französischen Kinderärzten erwähnt, von Bednar (Die Krankh. der Neugeborenen und Säuglinge, Wien 1850, I. p. 105, c. v. Henoch, Kinderkrankh. 1893) aber der Vergessenheit entrissen. Ihr Vorkommen beschränkt sich in der Hauptsache auf das erste Lebensvierteljahr. Sehr häufig werden sie mit Syphilis hereditaria verwechselt.

Ihr stereotyper Sitz ist symmetrisch auf jeder Seite des Gaumens, „gerade im Niveau der Apophysis pterygoidea und unmittelbar hinter dem Arcus alveolaris des Oberkiefers, wo der Knochen durch die dünne Schleimhaut durchschimmert" (Henoch). Ganz ausnahmsweise kann es vorkommen, dass eine Aphthe neben der Raphe, aber in gleicher Höhe mit der seitlichen sich vorfindet.

1. Ueber die mutmassliche Art des ersten Stadiums dieser Erkrankung könnte ein von Henoch beobachteter Fall Aufklärung geben, bei welchem sich an den typischen Stellen zwei symmetrische flache Blasen befanden, also die Primärerscheinung, unter welcher die Krankheit niemals beobachtet wird. Dieser Entstehungsmodus würde jedenfalls mit der etymologischen Bedeutung des Wortes Aphthen zusammenfallen und liesse auch die gewöhnlich zu beachtenden Erscheinungen als abgeleitete Prozesse verstehen. Diagnostisch wäre diese Blasenprovenienz sehr zu verwerten.

2. Gewöhnlich aber stellen die symmetrischen Aphthen runde oder ovale, weissgelbliche Scheiben mit rotem Saum dar, die durch Confluenz in eine grosse Plaque übergehen können. Sie bluten leicht.

3. Nach anderen (Bohn) zeigen sie sich als bis hirsekorngrosse Knötchen von weisser milchiger Farbe.

In diesem Zustande können sie längere Zeit bei ganz gesunden Kindern bestehen und dann spurlos verschwinden.

4. Andererseits aber zerfallen sie eitrig zu plattenförmigen Ulcerationen (Schech), die durch die Raphe in zwei Hälften geteilt sind (Folliculargeschwüre). Bei atrophischen Kindern haben die Geschwüre bisweilen einen scharfen Rand, sind rund, weissgelb bis grau und können bis auf den Knochen dringen (Henoch). Die in der Raphe ausnahmsweise vorkommenden Geschwüre sind oberflächlich und länglich. Unter solchen Verhältnissen liegt eine Verwechslung mit Lues sehr nahe und zwar um so mehr, als man für die bestehende Kachexie die angenommene Syphilis verantwortlich machen kann.

Bei der Diagnose kommen in Betracht das absolute Fehlen anderweitiger syphilitischer Symptome, die Flüchtigkeit der Erscheinungen (Schech), die grosse Schmerzhaftigkeit, der stereotype Sitz (Schech), eventuell die Blasenprovenienz, die mangelnde Infiltration, das Fehlen der Kraterform und übrigen Eigenschaften der syphilitischen Geschwüre, die Heilung ohne oder unter nicht specifischer Behandlung bei den schwereren Formen durch Besserung des Allgemeinzustandes.

Nicht vergessen darf man, dass es auch zum Exitus kommen kann, nicht aber durch die grosse Ausbreitung der aphthösen Geschwüre, sondern durch den Allgemeinzustand, der ja auch die Progredienz und die Schwere der localen Symptome verschuldet hat. Besteht trotzdem Lues, so sind die Aphthen mit derselben nur zufällig compliciert (Henoch).

VI. Die **Anginen.** Wir wissen, dass die hauptsächlichsten Symptome der Anginen in schmerzhaftem Schlucken, erschwertem Sprechen (anginöse Sprache), vorhergehenden oder gleichzeitigen Allgemeinstörungen und in der Mehrzahl der Fälle in **Fieber** bestehen. Der ganze Prozess stellt sich als ein acuter dar. Bezüglich des Fiebers erscheint es von grosser Wichtigkeit, darauf hinzuweisen, dass auch bei der Syphilis ein solches sich einstellen kann. Es sind bei demselben dreierlei Arten zu unterscheiden:

1. Das Fieber zur Zeit des Primäraffectes, welches gleichzeitig mit Gliederschmerzen, Müdigkeit, Appetitlosigkeit etc. in Erscheinung treten kann. Wird nun das Ulcus durum übersehen, was bei extragenitalem Sitz z. B. leicht möglich ist, so kann dieses Fieber sehr wohl als Ausdruck irgend einer anderen noch unaufgeklärten Infectionskrankheit imponieren. Auf dem Congresse der italienischen Aerzte 1885 einigte man sich auf eine Anfrage L. Jullien-Paris dahin, dass hohes Fieber, welches in der Zeit zwischen der syphilitischen Infection und dem Erscheinen der primären Induration vorhanden ist, das erste Incubationsstadium verlängern könne. Es ist zum mindesten discutabel, ob ein derartiges Fieber ohne sicher eruierbare Ursache nicht schon mit der Infection in Zusammenhang stehe und ob syphilitische Infectionen mit nachfolgender Temperaturerhöhung nicht an und für sich die übliche Dauer der ersten Incubationszeit überschreiten.

2. Das Fieber des zweiten Incubationsstadiums wird bei Lang als syphilitisches Invasionsfieber, von anderen im Hinblick auf die nachfolgenden Eruptionen der Haut und Schleimhaut als Eruptionsfieber bezeichnet, welches, allerdings in sehr seltenen Fällen, sogar mit einem Schüttelfrost beginnen kann. Nach H. Zeissl (Lehrb. der Syphilis, II. Teil, 1872, p. 76) ist dasselbe den febrilen Symptomen, wie sie sich bei catarrhalisch-rheumatischen Affectionen zeigen, nicht unähnlich. Neben den gleichen obigen Allgemeinerscheinungen können Heisshunger, nächtliche Schweisse, auch Blasegeräusche im Herzen, wie man sie bei Chlorotischen und bei manchen fieberhaften Erkrankungen (Typhus, Erysipel u. s. w.) hört, vorkommen. Dabei fühlt sich aber die Haut nicht heiss an. Mit diesem syphilitischen Fieber hat sich schon eine Reihe von Autoren beschäftigt. Allgemein wird als dessen Characteristicum der remittierende Verlauf angegeben. Nach Joseph schwankt die Temperatur zwischen 37,5 bis 38,5, selten steigt sie bis 39,5 oder sogar 40,0 °. Nach Lang hat man aber auch Fälle mit über 41 ° beobachtet. Für gewöhnlich besteht 3—4 mal abendliches Fieber, das jedesmal bis zum andern Morgen zur Norm abfällt (Joseph, Lang); selten dauert das remittierende Fieber eine Woche lang (Joseph). In

einem Falle von Font y Monteros (vide unten) dagegen trat wochenlang jede Nacht gegen 12 Uhr leichtes Frösteln mit Fieber auf, das 2 Stunden anhielt und einige Male mit Schweissausbruch endete (Dietsch).

Nach Lang wäre dieses Fieber ein Analogon zu demjenigen bei anderen Infectionskrankheiten, wie z. B. Scarlatina etc., und ist bedingt durch die Aufnahme des syphilitischen Virus in das Blut, und zwar kann dieses mit einem Male vor sich gehen, so dass bei weiteren Erscheinungen das Fieber fehlt, oder aber auch „schubweise", so dass neue luetische Eruptionen immer wiederum von Fieber eingeleitet werden.

Ausser diesem intermittierenden Typus des syphilitischen Fiebers gibt es nach Font y Monteros (Caso clinico de fiebre intermitente sifilitica, Revista espanola de Sifiliografia y Dermatologica. No. 34. Ref. v. Dietsch, Dermat. Centralbl. V, p. 121) noch eine continuierliche und eine atypische Form. Erstere tritt im 2. bis 3. Monate nach der Infection auf, hat mässige Fiebergrade und ist von keinen nervösen Erregungszuständen begleitet; im Gegenteile zeichnet sie sich durch „Languor" und kleinen Puls aus. Eine Reaction auf Antipyretica bleibt aus, erfolgt dagegen prompt auf Hg und JK.

3. Das Fieber im Tertiärstadium der Syphilis ist nicht als absolut reines syphilitisches Fieber im Sinne des Eruptionsfiebers aufzufassen. Nach Lang (Lehrb. p. 169) ist dasselbe besonders bei Knochenaffectionen und bei „mit Eiterung und Zerfall einhergehenden, also pustulösen und ulcerösen Prozessen u. s. w." weniger auf das circulierende Contagium als auf die gewöhnlichen Eitercoccen zu beziehen. Noch ein anderer ätiologischer Factor aber dürfte massgebend sein, nämlich die Resorption der Zerfallsproducte selbst, z. B. von Gummi. Ferner könnte dieses Fieber beiden Ursachen combiniert seine Entstehung verdanken.

Trotzdem ist es aber nach Lang wahrscheinlich, dass auch den späteren Prozessen ein syphilitisches Fieber eigen ist, dessen Charakter durch die Eiterungen und Zerfallsprodukte nur beeinflusst wird. Dieser Wahrscheinlichkeit dürfte der Stempel der Gewissheit aufgedrückt werden durch einen Fall von langdauerndem

remittierenden Fieber bei tertiärer Syphilis, welchen Caro-Posen beschrieben hat (Deutsche med. Wochenschr. 1899, No. 27). Der Patient erkrankte mit einfacher fieberhafter Angina, an welche sich ein 6 Monate lang dauerndes remittierendes Fieber anschloss. 5 Monate vorher Ulcus durum und specifische Erscheinungen; zur Beobachtungszeit aber nur Fieber und suspecte Lungenspitze. Auf der von Prof. A. Fränkel-Berlin verordneten Reise nach Montreux wurde Pat. mit plötzlich eingetretenem Irresein und völliger Bewusstlosigkeit in Frankfurt in das Spital geschickt, woselbst Prof. Edinger nach mehrtägiger Beobachtung mangels charakteristischer Luessymptome an eine progressive Paralyse glaubte. Nach allmählicher Besserung trat wiederum plötzlich ein leichter Anfall von Verwirrung mit vorübergehender Gedächtnisstörung und Schlafsucht ein. Mit allgemeiner motorischer und psychischer Schwäche kam Pat. zu Prof. Ziehen-Jena, welcher nach Aufnahme des Status die Diagnose „Diffuse Hirnsyphilis" stellte. Nach Kräftigungs- und specifischer Kur trat wesentliche Besserung ein. Der Pat. erholte sich in der Folgezeit völlig, hatte kein Fieber mehr und wurde wieder ganz normal. Das sechsmonatliche Fieber hatte hier ohne Zweifel eine ernste Gehirnsyphilis eingeleitet.

Der Hinweis auf das syphilitische Fieber und die dasselbe begleitenden Allgemeinerscheinungen den gewöhnlichen Anginen gegenüber ist deshalb von grosser Bedeutung, da gerade die Angina syphilitica oder wie sie von Zeissl genannt wurde, die Angina syphilitica catarrhosa, ersteres constituieren hilft (Zeissl) und mit letzteren ein Bild schafft, das in nichts sich von den gewöhnlichen Halsentzündungen unterscheidet.

Ferner scheint es nach dem Falle Caro's in der That auch im Tertiärstadium — wenn auch dasselbe in eine frühe Zeit nach dem Primäraffect fällt — vorzukommen, dass das Fieber mit einer Angina beginnt und auch hier, bei Mangel sonstiger Erscheinungen, keine directe Handhabe für die Diagnose Lues gegeben ist.

a) Was nun die **Angina catarrhalis** anlangt, so kann eine Differentialdiagnostik zwischen ihr und der Angina syphilitica catarrhosa oder erythematosa in das Bereich der Unmöglichkeiten

gehören und zwar vielleicht noch mehr, als gegenüber dem Erythema exsudativum multiforme (vide p. 70), sowie den erosiven Geschwüren der Schleimhaut.

Denn bei beiden können Fieber, Allgemeinerscheinungen, Schluckschmerzen, Beschwerden im Sprechen und Trockenheit im Halse bestehen. Bei beiden können die Lymphdrüsen geschwollen sein oder nicht; die objectiven Symptome, wie einfache Rötung der Schleimhaut des weichen Gaumens und der Tonsillen, eitriger Schleimüberzug, oberflächliche, weiss belegte Epithelerosionen, können beiden gemeinsam sein. Die Unterschiede, die man öfters aufgestellt hat, wie der Stich ins Bläuliche und der allmählichere Beginn bei einer specifischen Angina, sind, selbst wenn sie immer zuträfen, viel zu gering, um eine massgebende Verwertung zu finden.

Hat man es dagegen mit einem Patienten zu thun, bei welchem Anamnese, vorher beobachtete oder gleichzeitige andere Krankheitserscheinungen eine bestehende Syphilis sicherstellen, so wird man kaum fehl gehen, auch die Angina als eine syphilitische und nicht als catarrhalische anzusprechen.

Bei ihrem isolierten Auftreten ist also die Angina syphilitica als solche nicht zu diagnosticieren. Hierzu kommt, dass sie keineswegs immer in der II. Incubationszeit auftritt und bei Zuwarten aus dem nachfolgenden Exanthem entlarvt wird, sondern dass sie auch bei bestehendem Primäraffect vorhanden ist, welch' ersterer bei extragenitalem Sitz, wie schon oben bemerkt, der Entdeckung entgehen kann, dass sie ferner gerade innerhalb des ersten Jahres nach der Infection häufig recidiviert (Lang), ohne dass andere Symptome sich zugleich zeigen und ohne dass die Anamnese eine einwandfreie ist und schliesslich, dass sie auch noch in der Tertiärperiode sich einstellen kann.

Wie sehr die diesbezüglichen Diagnosen verfehlt werden, geht ausser nach Beobachtungen von Moritz Schmidt auch aus zwei von Levinger publicierten Fällen hervor (Beitr. zur Diagnose d. tert. Syph. d. Phar. Deutsche med. Wochenschr. 1902, No. 6).

In dem einen Falle handelte es sich um einen 26 jährigen Kaufmann mit seit ca. 6 Wochen bestehenden Halsschmerzen,

welcher von anderer Seite mit Gurgelung und Abkratzung des Belages behandelt wurde. Die sofort von Levinger gestellte, vom Patienten aber zurückgewiesene Diagnose: Angina luetica wurde später durch das Auftreten eines specifischen Exanthems und durch Auffinden des am Kinn sitzenden extragenitalen Primäraffectes, welcher anfangs übersehen wurde, bestätigt.

Der zweite Fall betrifft eine 17 jährige Bäuerin, welche seit Monaten ebenfalls an Halsschmerzen litt und vergeblich mit Gurgelungen behandelt wurde. Auch hier stellte Levinger die gleiche Diagnose, welche durch nachträgliche Constatierung eines Ulcus durum am rechten Labium majus zweifellos gemacht wurde.

Bei gleichem pathologischen Bilde haben wir im allgemeinen bei der syphilitischen Angina gegenüber der catarrhalischen nur zwei Differentialsymptome, die aber erst bei Abwarten zur Geltung kommen, nämlich:

1. Die lange hartnäckige Dauer der Erkrankung und
2. die lange bestehenbleibenden Halsschmerzen.

Hinsichtlich des ersten Punktes äussert sich C. M. Hopmann (Handb. f. Laryng. II, p. 777) folgendermassen:

„Unter dem Einflusse der syphilitischen Infection gewinnt die Entzündung der Schleimhaut an Stärke und namentlich an Hartnäckigkeit. Das ist ja der Hauptunterschied zwischen einer acuten Angina syphilitica und einer acuten Angina anderer Art, dass die erstere ungemein hartnäckig ist, dagegen die letztere gewöhnlich bald vorübergeht, namentlich wenn sie durch chemische oder thermische Reize entstanden, also traumatischer Art war.“

Inbezug auf den zweiten Punkt weist Levinger besonders auf die Schluckschmerzen als hervortretendes Merkmal hin und fordert auf, „bei hartnäckigen, unerklärlichen Halsschmerzen stets an Lues zu denken.“

Es ist nicht zu vergessen, dass bei Angina catarrhalis die Halsschmerzen schon vorhanden sein können, bevor noch entzündliche Erscheinungen nachzuweisen sind (Strümpell) und dass auch

andererseits bei Syphilis die gleichen subjectiven Beschwerden sich vorfinden, ohne dass der objective Befund eine diagnostische Stütze gibt.

Nach ihrer Abheilung hinterlässt die specifische Angina keine Gewebsveränderungen. Es kann aber mitunter eine Steigerung des Prozesses vor sich gehen, dass eine Verwechslung mit der

b) **Angina follicularis** nicht ausgeschlossen ist. Denn nach H. Zeissl (l. c. p. 193) kommt es zuweilen zur Follicularvereiterung. Andererseits können die „kraterförmigen Substanzverluste“ (Schech), wie sie oberflächlich oder tief bei der Follicularangina gegen das Ende ihres Verlaufes manchmal entstehen, bei ungenauer Untersuchung specifische Ulcerationen vortäuschen. Jedoch spricht bald die schnelle Heilung mit netzartigen Narben (Schech) dagegen.

c) Bei der **Angina necrotica** (nicht bei der Angina gangraenosa), deren grauweissliche Verfärbung der Schleimhaut einen Belag vortäuschen kann, welcher sich aber nicht abziehen lässt, bleibt nach Abstossung des necrotischen Gewebes ein oberflächliches, mitunter auch tieferes Tonsillargeschwür zurück (A. Strümpell, Lehrb. 1890, I, p. 550). Die regionären Lymphdrüsen sind gewöhnlich mitafficiert. Der gute Charakter dieser Erkrankung, sowie die meist innerhalb 8 Tagen schnell eintretende Heilung schliesst andere Geschwürsformen aus.

d) Die **Angina ulcerosa** besteht nach Morell Mackenzie (Die Krankh. des Halses und der Nase. Deutsch von Felix Semon, 1880, I, p. 37) „in einer oberflächlichen, wahrscheinlich durch eine septische Infection geringen Grades erzeugten Ulceration des Schlundes“. Sie kommt nach demselben Autor bei schwächlichen Personen vor, bei Wärtern von Scharlach- und Diphtheriekranken, bei Medicinern und Obducenten. Auf den geschwollenen und geröteten Tonsillen oder auf dem weichen Gaumen befinden sich mehrere runde oder ovale oberflächliche Geschwüre, die nicht confluieren und hirsekorn- bis über markstückgross sein können (l. c.). Auch hier schützt der harmlose Verlauf und die nach einigen Tagen eintretende Heilung vor einer falschen Diagnose. Dieser leichten Form ist diejenige gegenüber zu stellen, welche als

e) **acute ulceröse Streptococcenangina** von Letulle-Paris (Soc. anatom. 7. Juli 1899, D. Centralbl. f. Lar. 1900, p. 132) beobachtet wurde. Es handelte sich um 2 Fälle, in welchen sich am Gaumensegel und an den Gaumenbögen, sowie an den aryepiglottischen Falten und an der Aryknorpelschleimhaut ausgedehnte Geschwüre vorfanden. In letzteren wurden Streptococcen nachgewiesen. In beiden Fällen trat Exitus letalis ein.

f) Bei der **Angina cachectica** kommen gleichfalls oberflächliche Ulcerationen vor. Diese Form stellt sich bei oder nach Infectionskrankheiten und marantischen Zuständen ein. Schech lässt es unentschieden, ob dieselbe nicht mit der oben genannten Angina ulcerosa-Mackenzie identisch ist. Wir machen später (p. 168) bei der Lingua geographica auf die kachektische Glossitis aufmerksam. Auch auf der äusseren Haut findet man bei kachektischen, heruntergekommenen Individuen Erscheinungen unter der Form der Folliculitis oder Acne cachecticorum, deren Pusteln sich zu tiefen und grossen Geschwüren ausbilden können, so dass eine Verwechslung mit pustulösen Syphiliden sehr leicht ist. Vielleicht besteht zwischen diesen drei Krankheitsformen ein Kausalnexus. Bietet die besprochene Angina in ihrem objectiven Bilde Aehnlichkeit mit specifischen Prozessen, so wird man leicht in die Lage kommen, auch die Kachexie, bei nicht auffindbarer anderer Ursache, auf Rechnung der Syphilis zu schreiben.

g) Unter dem Namen **Angina mercurialis** begreift Lanz-Moskau (Zur Symptomat. der Ang. m., Klin. russ. Journal 1901, No. 12; ref. v. Glaser, Dermat. Centralbl. V, p. 54) eine „nach Quecksilbergebrauch auftretende, auf die von den Gaumenbögen bedeckten Teile der Tonsillen beschränkte Entzündung, ohne gleichzeitiges Auftreten von Stomatitis" (vide p. 146). Es kamen 5 Fälle zur Beobachtung. Es bestehen Schluckschmerz und kurzes Fieber und als Befund Erosionen, Epithelnecrose, grauweisse Beläge und Ulcerationen, die meist oberflächlich, selten tiefer sind. Neben dem Hg spielen immer Bakterien eine Rolle. Die Localisation wird durch Reiben an den Gaumenbögen und Tonsillen während des Schlingactes erklärt.

Man muss sich vor Augen halten, dass man es bei einer derartigen Erkrankung nicht immer mit Luetikern zu thun hat, die inmitten einer Mercurbehandlung stehen. Denn einerseits können solche Erscheinungen sich erst längere Zeit nach einer solchen zeigen, andererseits kann eine Hg-Intoxication auch durch den Beruf, z. B. bei Vergoldern etc., erworben werden.

h) Ebenso kann sich auch die Stomacace (vide p. 148) auf die Tonsillen allein localisieren und daselbst die gleichen ulcerösen Erscheinungen hervorrufen, wie auf der übrigen Schleimhaut. Bei den Franzosen figuriert sie unter dem Namen **Angine ulcero-membraneuse.** Dieselbe kann epidemisch auftreten.

i) Als **Angina eroso-membranacea** wurde von C. J. König-Paris (Sur un cas d'angine éroso-membraneuse tenace et envahissante avec présentation du malade, de préparation microscopiques et de cultures d'un bacille non encore identifié. Archives internat. de Laryngol. Bd. XIV, Juli August 1901) eine Erkrankung bei einem Erwachsenen beschrieben. Hierbei handelte es sich um eine sehr hartnäckige, monatelang bestehende, den gewöhnlichen Behandlungsarten trotzende oberflächliche Ulceration der rechten Tonsille und des Gaumensegels mit Belag, entzündlichen Erscheinungen und leichten Schlingbeschwerden. Die verschiedenen Anginaformen, Diphtherie, Tuberculose und vor allem Syphilis waren auszuschliessen. Bacteriologisch wurden ausser Staphylococcen, Diplococcen, einzelnen Streptococcen noch Bacillen nachgewiesen, die sich nach Gram gleichmässig hellviolett färbten und einen eigenen, bisher unbekannten Mikroorganismus darzustellen scheinen.

Ueberblicken wir die verschiedenen Formen der ulcerösen Anginen, so müssen wir uns sagen, dass unter Umständen bei luetischer Anamnese der Verdacht auf das Bestehen specifischer Prozesse sehr naheliegend sein kann. Wenn man auch die Charaktere der syphilitischen Ulcerationen diagnostisch beherrscht, wird man trotzdem in einzelnen Fällen Zweifel hegen können; man wird dieselben aber leichter verschwinden machen, wenn man der Thatsache eingedenk ist, dass es, wie angegeben, eine Reihe von anginösen Geschwüren meist gewöhnlicher Natur gibt, die mit Lues nicht das geringste zu thun haben.

Eine exquisite Stellung nimmt folgende Erkrankung ein:

k) Im Jahre 1898 am 11. März hat Vincent der Société médicale des hôpitaux über eine neue Form der Angina Mitteilung gemacht, die er bereits im Jahre 1893 eingehend beschrieben hatte. (v. Münchener medicinische Wochenschr. No. 17, 1902, S. 727, Graupner.)

Sie figuriert als **Angina Vincenti** in den Archives internationales de Laryngologie etc. 1898, p. 44 (Sur une forme particulière d'angine diphthéroide. Angine à bacilles-fusiformes). H. Vincent (Professeur agrégé au Val-de-Grâce-Paris) charakterisiert dieselbe als ein pseudomembranöses Exsudat auf einer Mandel, seltener auf beiden, von grauweisser Farbe, begleitet manchmal von Fieber und Adenitis, bei welcher man neben Streptococcen fast ausschliesslich in grosser Menge zwei spezielle Bacterienarten vorfindet, die sich nach Gram nicht färben und in Reinkultur nicht züchten lassen. Dagegen gelingt die Färbung mit Thionin oder Ziehl'scher Fuchsinlösung. Diese beiden Bacterien sind ·

1. ein Bacillus fusiformis, welcher an seiner Länge (10—12 μ) leicht kenntlich ist, ferner daran, dass er in der Mitte aufgequollen und an beiden Enden verschmälert ist. Derselbe scheint bei der Tonsillenerkrankung die Hauptrolle zu spielen; in manchen Fällen kommt er allein massenhaft vor. Manchmal associieren sich mit ihm noch Streptococcen, nach Raoul und Thiry (vide unten) auch Pneumococcen und Colibacillen.

Er kann sich in zwei Formen äussern, in einer kurzen, einwärts gebogenen als Kommabacillus, und in einer längeren fadenförmigen, bleibt aber immer an seinen schmalen Enden und an seinem granulierten Protoplasma erkennbar. Bei der Involution ist Vacuolenbildung zu beobachten. Am Ende der Affection scheint die Membran fast eine Reincultur dieses Bacillus darzustellen. Nach Lichtwitz und Sabrazès (Bordeaux, Arch. internat. de Laryngol. etc. 1899, p. 137) besteht seine Eigenart darin, dass der Bacillus sich mit „Chloro-jodure de Zinc" (= Zincum chloratum + Zincum jodatum) sehr leicht mahagonibraun färbt, was mit Lugol'scher Lösung nicht möglich ist.

2. Ein zartes Spirillum, das schwerer zu färben ist und demjenigen sehr analog ist, welches normaler Weise im Speichel, im Zahnstein und im Eiter gewisser der Mundhöhle benachbarter Abscesse vorkommt, worauf Verneuil und Clado (Abcès spirillaires. C. R. de l'Académie des Sc. 1889) aufmerksam gemacht haben. In gewissen Fällen der Vincent'schen Angina tritt auch dieses Spirillum in äusserst grosser Anzahl auf.

Diese Bacterien wurden in analogen Fällen von vielen Autoren mikroskopisch wiedergefunden, so von Raoul et Thiry (de Nancy) (Soc. franc. d'otologie etc. Séance du 3 mai 1898, Arch. intern. de Lar. 1898, p. 307, und Séance 1—4 mai 1899, l. c. 1899, p. 277), von J. Freyche (Thèse de Toulouse 1899), Bosquier (Journ. des Sc. méd. de Lille, 6 mai 1899), Schneider (Presse médicale, 17. juni 1899), Sacquépée (Arch. intern. 1899, p. 26) und anderen (von Stöcklin). Ferner existieren Mitteilungen von Bernheim, Abel und Hecht (Münchn. laryngo-otol. Ges., 12. XI. 1900), Beitzke (Münchn. med. Wochenschr. No. 25, 1901), Lämmerhirt (D. med. Wochenschr. 1902, No. 25), Graupner (l. c.). Die Litteratur über diese Erkrankung ist inzwischen ganz erheblich angeschwollen.

Sabrazès (Lichtwitz und Sabrazès, l. c., p. 137) hat denselben Bacillus fusiformis Vincenti auch im Eiter bei einem Empyem des Sinus maxillaris gefunden und ein andermal associiert mit Strepto- und Pneumococcen bei einem Prälaryngealabscess, so dass der Schluss daraus zu ziehen ist, dass derselbe nicht nur diese specielle Angina Vincenti hervorzurufen vermag, sondern wahrscheinlich auch verschiedene peribuccale Eiterungsprozesse.

Vincent hat schon durch den der Erkrankung gegebenen Namen (Angine diphthéroide) die Aehnlichkeit mit Diphtherie ausgesprochen, indessen beweist die von Raoul und Thiry (l. c.) gebrauchte Bezeichnung „Amygdalites ulcéro-membraneuses chancriformes", dass die Aehnlichkeit mit Syphilis ebenfalls vorhanden ist. Schneider (l. c.) sagt, dass in gewissen Fällen ein Mandelschanker vorgetäuscht werden kann. Nach den zuerst genannten

Autoren hat die Angina Vincenti in ihrer Evolution zwei Perioden:

1. Bildung einer dicken, falschen Membran durch Nekrose des superfiziellen Tonsillargewebes. Dieses Stadium kann in der That eine Diphtherie simulieren.
2. Ulceration nach dem Abfallen der falschen Membran. Dieses Stadium imponiert dem Untersucher am meisten als Schanker oder als syphilitisches Geschwür der Tertiärperiode.

Das Epitheton „diphtheroid" soll fallen gelassen werden, da es nur Confusionen mache.

Im allgemeinen verläuft die Angina Vincenti ohne Fieber und ohne subjective Beschwerden.

In Deutschland ist dieser Tonsillitis bis jetzt noch nicht allgemeinste Aufmerksamkeit geschenkt worden. Die Häufigkeit derselben dürfte aber eine viel grössere sein, als man nach den Zahlen der Litteraturfälle annehmen kann, wenn die bacteriologische Untersuchung bei den Mandelerkrankungen öfters gemacht würde.

Diagnostisch gegenüber der Lues (und auch anderen Affectionen, wie z. B. der Stomatitis ulcerosa membranacea) gibt nur der Nachweis von den Vincent'schen Bacilli fusiformes und der Spirillen den Ausschlag, die man im wirklichen Falle nahezu in Reinkultur unter dem Mikroskop bei obiger Färbung zu sehen bekommt. Die Züchtung derselben ist bis jetzt nicht gelungen.

Nicht darf man sich verwirren lassen durch die Thatsache, dass neben diesen Bacterien, aber in relativ geringer Anzahl, Strepto- und Pneumococcen, sowie Colibacillen sich vorfinden.

VII. Die **Stomatitis aphthosa epizoötica** (Mundseuche, Maul- und Klauenseuche), welche der Stomacace sehr ähnlich ist, kommt oft durch den Genuss ungekochter Milch von Tieren, die an Maul- und Klauenseuche erkrankt sind oder durch direkte Infection zu stande. Lang weist darauf hin, dass dieselbe dann öfters mit einem Ausschlag an den Händen und Füssen combiniert ist (Bläscheneruption mit ihren Involutions-

formen). Bei der Milchinfection kommt es unter Fiebererscheinungen an den Lippen und an der Zunge zur Bildung von Bläschen, die sich in flache Geschwüre umwandeln.

Im Pharynx ist das Vorkommen seltener. Nach Siegel (Die Mundseuche etc., Archiv für Laryngol. 1895, Band III) erscheinen dortselbst Ulcerationen, die aus Blasen hervorgehen und mit milchiger Flüssigkeit gefüllt sind.

Sobald Geschwüre aus Blasen entstanden sind, ist der Lues gegenüber in den vielfach besprochenen Residuen und Folgezuständen derselben eine Handhabe gegeben. Ausserdem gelten hier die bei der Stomacace angegebenen Differentia, die Anamnese, der Verlauf und der bacteriologische Befund.

VIII. Heryng (Ueber benigne Pharynxgeschwüre, Intern. klin. Rundschau 1890, No. 41 u. 42) hat eine ziemlich selten vorkommende Exulceration unter dem Namen des **benignen Pharynxgeschwüres** beschrieben. „Er sah das Geschwür fast immer einseitig und solitär, stets am vorderen Gaumenbogen über der Mandel als oblonge, seichte Ulceration, mit scharfen Rändern und anfangs grauweissem Belag. Es ging nie aus Blasen oder Pusteln hervor und heilte in etwa 10 Tagen. Es war einigemal von anginösen Symptomen, sonst nur von leichten Schluckbeschwerden begleitet. Aus dem Geschwür züchteten Heryng, Lubliner und Bujwid verschiedene Bacterien, darunter einen Streptococcus monomorphus, der nach Ansicht der genannten Autoren vielleicht in einer Beziehung zu der Affection steht“ (E. Kronenberg, Handb. f. Lar. II., p. 174).

In diagnostischer Hinsicht wird man bei einseitigen luesverdächtigen Geschwüren in der Mandelgegend und bei fehlenden anderweitigen syphilitischen Erscheinungen immer gut daran thun, sich die mögliche Existenz von harmloseren Prozessen vor Augen zu halten. Bei der Vincent'schen Angina gibt die bacteriologische Untersuchung die differentiellen Momente, beim benignen Pharynxgeschwür dagegen nicht massgebend. Es sind deshalb weitere specifische Erscheinungen abzuwarten. Die schnelle Heilungstendenz des Ulcus unterstützt oder sichert die Diagnose.

IX. Auch des **Ulcus septum nasi perforans. Ulcus rotundum** (oder idiopathisches, rundes Geschwür der Nasenscheidewand) muss gedacht werden. Die Aetiologie dieser Erkrankung ist dunkel. Von der einen Seite wird dieselbe als ein morbus sui generis, von anderer Seite hinsichtlich des Endresultates als der gemeinsame Ausdruck einer Reihe verschiedener Krankheiten, zu denen auch Tuberculose und Syphilis gehören, aufgefasst. Jedoch wird von den meisten Autoren, z. B. Zuckerkandl, Schech diese Aetiologie ausgeschlossen. Jedenfalls steht so viel fest, dass die Ursache eine locale Ernährungsstörung ist. Victor Lange (H. d. Laryng. III., 1, p. 485) führt als Analoga das Ulcus ventriculi und das mal perforant du pied an.

Die Localisation des Geschwürs befindet sich am knorpeligen Septum an der Stelle, wo die habituelle Blutung ihren Sitz hat, also auf der Schleimhaut der Cartilago quadrangularis. Das runde Ulcus kann auf einer, häufiger auf der rechten, oder auf beiden Seiten zugleich oder auch nach einander auftreten mit einem Durchmesser von 1—2 cm (Schech, Die Krankheiten der Mundhöhle etc., 1896, p. 305).

Nach M. Hajeks Untersuchungen (D. perf. Geschwüre der Nasenscheidewand, Virchows Archiv, Band 120, pag. 532) verursachen die Nekrose Staphylococcus pyogenes und pyogenes aureus. Derselbe unterscheidet an der Hand von 33 Obductionsfällen (l. c., p. 30) sechs Stadien:

1. Die oberflächliche Schleimhautschicht ist grauweiss verfärbt; nach Abstossung derselben oberflächliche Ulceration;
2. scharfrandiges Geschwür der Schleimhaut mit nekrotischem Belag;
3. der Knorpel wird freigelegt;
4. Durchbruch des Knorpels;
5. vollkommene Septumperforation;
6. vollkommene Perforation mit übernarbtem Geschwürsrand (c. Victor Lange, l. c. p. 480).

Auch eine traumatische Ursache — Kratzen, Bohren — wird der Entstehung zugeschrieben. Nach Schech (l. c.) handelt es sich zuerst um eine circumscripte Entzündung der Septumschleimhaut, hervorgerufen durch die Einatmung mechanisch oder chemisch reizenden Staubes; Krustenbildung; durch diese Verengerung oder unangenehme Sensationen. Deshalb Kratzen, wodurch Borke und anhaftendes Epithel entfernt wird; hiedurch weissliche Verfärbung, Auflockerung und bei Gefässverletzung blutende Fläche. Durch Eindringen von Staphylo- und Streptococcen in das gelockerte Epithel Gewebsschmelzung und schliesslich Knorpelperforation.

Angenommen, dass auch Lupus, Tuberculose und die Lues — denn nach Lang (Syphilis, 1896, p. 340) kommt im Verlaufe der letzteren Durchlöcherung des Knorpelseptum, wenn auch im allgemeinen seltener, vor — ähnliche Zerstörungen machen könnten, so ist es doch wichtig, der Thatsache eingedenk zu sein, dass es idiopathische, einfache Septumperforationen gibt, die mit diesen Krankheiten, und speziell mit der Syphilis, nicht das geringste zu thun haben.

Diagnostik.

Diagnostisch muss man zweierlei unterscheiden: Das Ulcus, das man nicht immer sich entwickeln sehen kann und die fertige Perforation.

1. Während im allgemeinen die syphilitischen (besonders die tertiären) Ulcerationen runde Gestalt haben, zeigen sie sich nach Michelson (c. v. Lange, l. c.) am Septum der Nase als longitudinale Furchen; das Ulcus septum nasi perforans dagegen ist rund.
2. Das Ulcus rotundum erstreckt sich nur auf das Knorpelseptum und auf demselben wiederum nur auf eine ganz bestimmte Stelle, wie wir oben angegeben haben. Auch die Lues kann den Knorpel angreifen, aber nicht in dieser Solitarität.
3. Meist ist bei der Lues der Knochen mitergriffen oder es bestehen noch andere Zeichen einer frischen oder abgelaufenen Syphilis.

4. Ohne Behandlung greift das syphilitische Ulcus immer mehr um sich, während das Ulcus rotundum spontan abheilen kann, d. h. es greift nach der Perforation nicht weiter um sich. Die Perforation ist das End- und Heilungsstadium.
5. Jod und Quecksilber sind auf das Ulcus rotundum ohne jeglichen Einfluss.

Die Differentialdiagnose nur nach dem Aussehen der Perforation allein zu stellen, dürfte kaum möglich sein. Einigen Anhaltspunkt jedoch hierfür geben die der Lues in der Umgebung strahligen Narben, während die Perforation beim Ulcus rotundum eine regelmässige und runde mit übernarbtem Geschwürsrand ist. Bei Lues ist auch die Grösse der Perforation eine bedeutendere und besonders dann, wenn gleichzeitig das knöcherne Septum mitergriffen worden ist.

Im grossen ganzen entscheiden nach den verschiedenen Autoren der klinische Verlauf, hereditäre Verhältnisse und die Anamnese.

X. Auch die **von den Zähnen abhängigen Geschwüre** sind von Wichtigkeit.

1. Das **Dentitionsgeschwür** erscheint meist im ersten Lebensjahr, wenn die unteren Schneidezähne kommen und ist im wesentlichen ein traumatisches Geschwür, welches seinen Sitz an der Unterfläche der Zungenspitze oder am Frenulum linguae hat, das in vielen Fällen ganz zerstört wird. Das Geschwür ist sehr schmerzhaft, speckig belegt, die Ränder etwas infiltriert (Schech) und heilt spurlos. Aehnlich wie bei den Bednař'schen Aphthen kann aber auch diese Ulceration bei atrophischen Kindern sich so verändern und einen abweichenden Verlauf nehmen, dass man den ganzen Körperzustand als hereditäre Lues und die Geschwüre als Teilerscheinungen derselben auffasst. Jedoch ist hier die Aetiologie und die grosse Schmerzhaftigkeit, der Charakter der Geschwüre selbst, die spontane Heilung der einfachen und die Heilung der complizierteren durch Hebung des Allgemeinzustandes ohne spezifische Kuren, entscheidend.

2. Von diesen Geschwüren der ersten Dentition sind jene **Ulcera** zu unterscheiden, die **in der Periode der zweiten Zahnung**, also zwischen dem 5. und 8. Lebensjahre am Zahnfleisch, Zunge, Wangen- und Lippenschleimhaut vorkommen. Dieselben stellen graugelb bedeckte Substanzverluste dar mit unebnem Grunde, mit wallartigen Rändern, meist correspondierend mit einem gegenüberliegenden Geschwür, z. B. Zunge und Wangenschleimhaut, sodass man eine Contactinfection annehmen muss. Nach Henoch spielt ätiologisch der Zahnungsprozess zweifellos eine Rolle. Dieses Bild ist der Stomatitis ulcerosa sive Stomacace sehr ähnlich und wird von der Lues durch den Connex mit der Dentition, durch die grosse Schmerzhaftigkeit, das acute Auftreten, die entzündlichen Erscheinungen, wie Zahnfleischschwellungen und durch das spontane Verschwinden der Veränderung nach dem völligen Durchbruch der neuen Zähne unterschieden.

3. Die **Ulcerationen dentären Ursprungs** im späteren Lebensalter, die traumatisch entstehen, sind leicht durch Auffinden eines abgebrochenen, deviierten oder mit Weinstein bedeckten Zahnes als solche zu erkennen (Fournier, Méd. moderne, 14. Juni 1899). Indessen darf man nicht vergessen, dass dieselben durch den permanenten Reiz induriert sein können.

XI. Aehnliche **Ulcerationen** wie das obengenannte Dentitionsgeschwür kommen im Verlauf der **Pertussis** vor in Form von Erosionen oder tieferer Geschwürsbildung des Zungenbändchens, das auch gänzlich dabei zu Grunde gehen kann, und der Unterfläche der Zungenfläche.

Die Diagnose dürfte unschwer aus dem Zusammenhang mit dem Keuchhusten zu stellen sein.

Die engere Aetiologie besteht in der Reibung des Frenulum und der Zunge über die unteren Schneidezähne während der sich wiederholenden Anfälle (Henoch, Schech).

Jedoch darf man nicht vergessen, dass diese Art von Geschwüren auch bei Kindern vorkommt, die noch keine Zähne haben, und dieses ursächliche Moment also wegfällt. Henoch betont,

dass die Intensität und Zahl der Anfälle und die Beschaffenheit des Zungenbändchens, Kürze und Straffheit Schuld daran sein können.

Auch ohne Pertussis kann dieser Zustand hervorgerufen werden, indem ein gewöhnlicher Bronchialcatarrh bei ungewöhnlich scharfen Schneidezähnen dieselben traumatischen Momente auslöst (Henoch).

XII. Erinnern möchte ich noch an jene **Ulcerationen** am Frenulum linguae, die häufig während der laryngoskopischen Untersuchung durch brüskes Herausziehen der Zunge oder durch rigoroses Herunterdrücken derselben mit dem Mundspatel auf die Zähne entstehen.

XIII. Die **flüchtigen gutartigen Plaques** (Caspary), die **idiopathischen Schleimhautgeschwüre der Zunge** (Schech), **lingua-geographica, Landkartenzunge**, (Annulus migrans, wandering rash Barker, wandernde Flecke, Tinea tonsurans, Exfoliatio linguae areata, Desquamation épitheliale de la langue) lassen durch ihr Aussehen allein Syphilis nicht immer ausschliessen. Nach Henoch kommt dieses Krankheitsbild bei sonst vollständig gesunden Kindern vor, nach Mibelli (Giorn. ital. delle mal. ven. e della pelle 1888, 4 und Archiv f. Derm. 1889, p. 398) scheint die Annahme eines hereditären Einflusses einige Berechtigung zu haben und eine parasitäre Natur ausgeschlossen zu sein.

Carow (Jahrb. der Kinderheilk. Bd. 52, Ergänzungsh. 1900, findet keine bestimmte Aetiologie für die lingua geographica. Auf ihre Entstehung und Heilung üben Constitutionsanomalien und fieberhafte Erkrankungen keinen Einfluss aus.

Nach Schech spielt Anämie, Dyspepsie, Magencatarrh, Dentition und Heredität eine ätiologische Rolle.

Nach H. T. Butlin (Krankheiten der Zunge, Deutsch von Dr. J. Beregszászy, Wien 1887) bilden Verdauungsstörungen und Zahnreiz wohl die häufigste Ursache.

Parrot (Butlin, l. c. p. 143) hielt dieses Leiden als eine syphilitische Affection und erklärte eines seiner Findelkinder, welches auf der Zunge solche Flecke zeigte, für congenital luetisch.

Die „Landkartenzunge“ hat aber nichts mit der Lues und im besonderen nichts mit der hereditären Lues zu thun. Dagegen

kann nach Gautier (Sur la desquamation épithéliale de la langue, Revue méd. de la Suisse romande 1881, No. 10) die Syphilis indirect durch Schwächung des Organismus auf ihre Entwicklung einwirken.

Der Sitz der Erkrankung befindet sich vornehmlich auf dem Rücken und den Rändern der Zunge. Da diese fortwährenden Insulten ausgesetzt sind und die Abstossung der Epithelschichten infolge dessen eine raschere ist, so sind hier die Erscheinungen unregelmässig und sprunghaft, während auf dem Zungenrande oder in der Nähe desselben regelmässigere, kreisrunde oder ovale Formen anzutreffen sind (Mibelli, l. c., chron. Papillitis-Vanlair).

Es handelt sich bei dieser Krankheit um eine kreisfleckige Exfoliation, um Ringformen, oberflächliche Excoriationen, Epithelabstossungen, weissen bis weissgelben bandartigen Streifen, eigentümlich phantastische Figuren, die man sich am besten als Berührungsfiguren zahlreicher Kreise vorstellen kann (Grünwald, Atlas, 1894). Die Erscheinungen sind äusserst flüchtiger Natur, indem die einzelnen Figuren schnell ihre Localisation wechseln und sich nach einigen Tagen an ganz anderen Stellen befinden. Die Affection selbst ist nahezu schmerzlos und äussert sich in Plaques oder oberflächlichen Geschwüren mit rotem granulierten Grund und schmalem, etwas erhabenen, scharfen weissen oder gold-gelbem Rand (Schech). Gautier (l. c., c. Ref. v. Barthélmy, Monatsh. f. pr. Dermat. 1882, I. p. 54) constatiert, dass die Plaques gewöhnlich, aber nicht constant an den Zungenrändern sitzen. Der Prozess breitet sich nicht durch peripheres Wachstum der Flecken aus, sondern durch Aneinanderreihen derselben. Die Lingua geographica dürfte mit der Glossite cachectique der Franzosen identisch sein, da sie alle ihre Eigenschaften besitzt. In der Collection Fournier der Moulagessammlung im Musée de l'hôpital St. Louis in Paris befinden sich zwei Modelle dieser kachectischen Glossitis (Cat. 1900, No. 319, p. 150 u. No. 338, p. 151).

Der Lues gegenüber gründet sich nach den verschiedenen Autoren die Diagnose auf den chronischen Verlauf, auf

die flüchtigen, stets wechselnden Veränderungen, speziell den Plaques muqueuses gegenüber auf den roten gekörnten Grund, die schwefelgelben Ränder, die fehlende Infiltration, die ausschliessliche Localisation auf der Zunge und die Erfolglosigkeit einer specifischen Behandlung.

Nicht zu übersehen ist, dass auch die benachbarten Lymphdrüsen anschwellen können, wie Schech beobachtet hat.

Nach Butlin (l. c. p. 146) ist die Diagnose der „wandernden Flecke" sehr leicht. „Von den breiten Condylomen syphilitischer Natur (die bei Kindern ebenso wie bei Erwachsenen auftreten) unterscheidet sie die allgemein graue Färbung der Condylome, und deren stärkere Erhebung über die benachbarten Teile; wenn die Condylome einmal ihren Ueberzug durch die Reibung an den Zähnen oder an dem Rachendach eingebüsst haben, erscheinen sie im Vergleich zu den „wandernden Flecken" erhöhter; sie bleiben langdauernd bestehen und es sind gewiss noch andere Begleiterscheinungen von Syphilis vorhanden. Diese weiteren Begleiterscheinungen gehören bei Kindern nahezu immer einer Syphilis congenitaler und nicht erworbener Art an."

XIV. **Einfache Erosionen und erosive Geschwüre.** Fournier (Méd. mod. 14. Juni 1899) sagt, dass es Erosionen gibt, die sich von Plaques muqueuses oft gar nicht unterscheiden lassen. Es gibt aber auch erosive Geschwüre, deren Diagnose oft in suspenso gelassen werden muss.

Es sind dies jene Ulcerationen, die auf den Schleimhäuten im Verlaufe von acuten und chronischen Entzündungsprozessen entstehen und die unter dem Namen „catarrhalische Geschwüre" figurierten, bis Virchow (Berlin. klin. Wochenschr. 1883) entschieden gegen diese Bezeichnung Front machte.

Dem Vorschlag Stoerks folgend plaidiert Seifert (H. f. Laryngol. I., 1, p. 434) für den Namen erosive Geschwüre. Ohne sich auf einen Namen zu steifen, liegt nach ihm die Bedeutung derselben darin, dass sie besonders bei chronisch catarrhalischen Zuständen thatsächlich vorkommen, oberflächlich bleiben,

aber auch in die Tiefe fortschreiten können und nur auf Plattenepithel vorkommen.

Im Gegensatz hierzu stehen pathologisch-anatomisch die Folliculargeschwüre, welche nach Seifert (l. c.) aus Vereiterung von Schleimdrüsen hervorgehen, tiefer sind als die erosiven Geschwüre und meist kraterförmige Gestalt haben. Diese Geschwüre treten ebenfalls im Anschluss an catarrhalische Entzündung auf. Unter dem Einflusse des Bestandes der letzteren verändern sie aber ihre Form, welche den Entstehungsmodus nicht mehr erkennen lässt und zeigen sich unter dem Bilde der Erosivgeschwüre.

Nach H. Tillmanns (Allg. Chirurgie, 1892, I, p. 419) entstehen bei Schleimhautcatarrhen Bläschenbildung, oberflächliche Substanzverluste, catarrhalische Geschwüre.

Bei der Angina syphilitica, welche noch dazu, wenn sich Fieber einstellt, von einer nichtluetischen kaum unterschieden werden dürfte, kommt es zu flachen Epithelerosionen bis Linsengrösse mit grauem Belag, ohne dass dieselben bemerkenswerte Beschwerden machen und infolge dessen als gewöhnliche Erosionen, als Begleitungsformen einer acuten Entzündung, imponieren können (conf. p. 74).

Vom Primäraffect im Rachen sagt Fournier (Bull. méd. nosoc. 1895, 9. Oktober, c. l. c. Hopmann), dass die erosive Form die gewöhnlichste sei, bei welcher nur geringfügige Erscheinungen, geringe Rötung und Schwellung, sowie Beteiligung der Lymphdrüsen bestehe. Die Initialsclerose kann als erosive Form so wenig deutlich ausgeprägt sein, dass sie den Eindruck einer gewöhnlichen Erosion und beim Fortschreiten auch noch den eines erosiven Geschwüres machen kann (conf. p. 88). Wo die Abstammung von Bläschen nachweisbar ist, ist die Diagnose leicht.

Diagnostik.

Auf die einmalige objective Untersuchung allein angewiesen, wird man also unter gegebenen Umständen die einfachen Erosionen und die erosiven Geschwüre von syphilitischen Producten nicht unterscheiden können.

Kaposi sagt: „Jedes syphilitische Ulcus geht aus einem Knoten hervor.“ Gewöhnlich sind aber die erosiven Formen der Syphilis so beschwerdelos, dass man selten in die Lage kommt, das Vorstadium zu beobachten, und wenn schon, dass man auch in diesem die richtige Diagnose nicht in allen Fällen stellen kann. Schech (Krankh. d. Mundh. etc. 1896, p. 208) rät Anfängern, beim Anblick eines Geschwürs im Rachen an ein dyskrasisches Leiden, in erster Linie an Syphilis zu denken.

Gewiss wird man in den meisten Fällen und bei wohl ausgeprägten Geschwürsformen nicht fehl gehen. Man läuft aber doch in vielen Fällen Gefahr, besonders bei entsprechender Anamnese, nur an Syphilis sich zu erinnern. Hierdurch wird man sich sein diagnostisches Urteil trüben, indem man vergisst, dass es auch harmlose Geschwürsprozesse gibt.

Bei Ulcerationen, die das Bild der Erosivgeschwüre zeigen, bleibt für die Diagnose also nichts übrig, als sie vorderhand nicht zu stellen und den Verlauf zu beobachten.

Im Falle des Primäraffectes bildet sich derselbe in kurzer Zeit typisch aus, es folgen die Lymphdrüsenanschwellungen und später die Hauteruptionen.

Im anderen Falle verschwinden die Erosionen und erosiven Geschwüre rasch, teils spontan, teils unter indifferenter Behandlung, während die syphilitischen wochenlang unverändert bleiben, sich ausdehnen, in die Tiefe vordringen, ein Infiltrat zeigen oder in das papulöse Stadium oder das der Plaques muqueuses übergehen können.

XV. Gegenüber der Lues wäre noch die **Stomatitis chronica squamosa Winternitz** (Vierteljahrsschr. f. Dermat. u. Syph. 1887, Heft 4) zu nennen, die sich aber durch ihre ganz glanzlosen Flecken auszeichnet und

XVI. die **Leukoplakie** (conf. p. 119).

Letztere ist bereits von Schwimmer (Vierteljahrsschr. f. Dermat. u. Syph. 1877 u. 78) genau abgegrenzt worden und soll nur angeführt werden, um sie den luetischen Plaquesnarben und der Keratosis mucosae oris luetica, die unabhängig von früheren specifischen Prozessen auftritt, gegenüber zu stellen.

XVII. Von sonstigen Plaques verdient noch die **Glossitis superficialis Moeller**, die mit der Landkartenzunge grosse Aehnlichkeit hat, erwähnt zu werden. Es ist dies diejenige Erkrankung der Zunge, welche zu der Glossitis parenchymatosa profunda, die auch circumscript als harte schmerzhafte Exsudation auftreten kann, im Gegensatz steht. Sie beruht auf einer Entzündung im subepithelialen Bindegewebe mit Verdünnung und teilweiser Abstossung des Epithels (Schech).

Im wesentlichen bestehen nach den verschiedenen Autoren die Erscheinungen in irregulären, scharf circumscripten, erhabenen, roten Plaques, die excoriieren, aber niemals exulcerieren. Ihre Prädilectionsstellen sind die Lippenschleimhaut, die Unterfläche, Spitze und Ränder der Zunge.

Die Aehnlichkeit mit der oben angeführten Lingua geographica ist eine ganz erhebliche. In den Differenzmerkmalen mit derselben liegen zugleich ihre Charaktereigenschaften und auch die Unterschiede, die der Lues gegenüber diagnostisch von Belang sind. Dieselben sind, nach Schech zusammengestellt, folgende:

Landkartenzunge:	**Glossitis Möller:**
geschwürig;	niemals geschwürig;
flüchtig;	bestehend und hartnäckig;
kaum schmerzhaft;	äusserst schmerzhaft;
meist bei Kindern;	ausschliesslich bei Erwachsenen;
roter, granulierter Grund mit schwefelgelbem Rand oder Pünktchen; concentrische oder gewundene Figuren.	gleichmässig hochrote, erhabene Plaques, manchmal mit weisslichen Knötchen im Centrum.

Wie bei der Lingua geographica in gewissen Fällen Verdauungskrankheiten eine ursächliche Unterlage abgeben können, so hat man auch hier Darmerkrankungen eine causale Rolle zugeschoben. Nach Schech scheinen Parasiten des Darms, namentlich Bandwurm, damit in Connex zu stehen.

Nach diesem charakteristischen Bilde wird man die Lues gut ausschliessen können. Joseph macht hierbei noch auf die flecken-

und streifenförmig auftretende Rötung und auf die sich einstellende Schwellung der Zunge aufmerksam.

Butlin (l. c. p. 139 und 140) sieht keinen hinreichenden Grund, warum man Entzündungen der Zungenschleimhaut wegen ihrer verschiedenen äusseren Erscheinungen pathologisch von einander trennen soll. Bei allen — auch bei Leukom, Ichthyosis — ist Atrophie der Epidermis vorhanden: „bei allen findet man eine ziemlich ausgeprägte Hornschichte der Epidermis und ebenso zeigen alle Verdickung, Gefässreichtum und Zelleninfiltration des Coriums. In jedem Falle sind Entzündungserscheinungen der Zungenschleimhaut vorhanden, der Unterschied in der äusseren Erscheinung der Zungenoberfläche bei den verschiedenen Krankheiten liegt in einer wahrscheinlich unmerklichen Verschiedenheit der chemischen oder physikalischen Structur der erkrankten Schleimhaut.“ Ich glaube, dass man bei der Diagnose doch die äusseren Erscheinungsformen der verschiedenen Zungenentzündungen auseinander halten soll. Denn gerade diese verschiedenartige Structur schafft Bilder, die, jedes für sich, Producten der Lues mehr oder weniger ähnlich sehen. Durch die prägnante Fixierung irgend einer Entzündungsform auf Grund der betreffenden Characteristica lässt sich die Syphilis leichter ausschliessen, während bei Betrachtung vom allgemeinen Standpunkte der Entzündung aus die einzelnen Merkmale sich verwischen. Hinsichtlich der chronischen superficiellen Glossitis betont auch Butlin die Bedeutung von Diätfehlern, nach welchen sich wieder frische Entzündungen des Zungenrückens einstellen.

XVIII. Der Syphilis dürften noch die chronischen hypertrophischen oder die Schwellungszustände der Lippen und speziell der Unterlippe gegenübergestellt werden, und zwar weniger die durch diffuse Fibrombildung oder diffuse Hyperplasie des submucösen Bindegewebes oder durch cavernöse Angiome bedingten angeborenen Zustände, die man mit Makrocheilie bezeichnet, als die sogen. **Bälz'sche Krankheit, Cheilitis glandularis apostematosa** oder die **Myxadenitis labialis** (Volkmann, Unna.)

Mraček (Wiener klin. Wochenschr. 1888, Nr. 12 mit 15) hat auf diejenigen syphilitischen Zustände hingewiesen, die von Bidon

(Thèse de Paris 1886) als Syphiloma hypertrophicum diffusum bezeichnet worden sind und die an verschiedenen Localisationen — Nase, Wangen, Lippen — elephantiastische Formen hervorbringen und in einer gummösen Gewebsinfiltration bestehen. Davon hat man zu unterscheiden jene Bindegewebswucherungen infolge des syphilitischen Gewebes, welche nicht mehr syphilitische Produkte und einer specifischen Kur nicht zugänglich sind, während das gleichzeitig oder solitär bestehende gummöse Infiltrat unter einer solchen, wenn auch langsam, zurückgeht. Mraček hat mehrere Fälle beschrieben, in denen neben anderen Erscheinungen eine solche Affection an den Lippen und der Lippenschleimhaut vorhanden war, ebenso ich einen solchen aus der Poliklinik des Herrn Dr. Max Joseph in Berlin (Arch. f. Dermat. u. Syph. 1902, 63. Bd. 1. Heft). Einen Fall von syphilitischer Makrocheilie aus der gleichen Poliklinik hat Thimm (Deutsche med. Wochenschr. 1895, No. 24) geschildert, welcher der Bälz'schen Krankheit noch näher kommt, als es sich bei demselben sehr wahrscheinlich um eine specifische Erkrankung der Lippenschleimdrüsen gehandelt hat.

Gerade die Myxadenitis labialis ist, schon wie der Name sagt, eine Lippenschleimdrüsenerkrankung und äussert sich ebenfalls unter einem der Makrocheilie ähnlichen Bilde, indem die Unterlippe ganz beträchtlichen Schwellungszustand zeigt. Die Entwicklung der Krankheit ist eine allmähliche, wie beim diffusen Syphilom, der Verlauf ein chronischer, ebenso fehlt die Schmerzhaftigkeit im Wesen des Prozesses, die nur aus äusseren Gründen sich einstellen kann, wenn die vergrösserten Schleimdrüsen, Insulten ausgesetzt, vereitern und Ulcerationen entstehen.

Das periglanduläre Gewebe ist ebenfalls infiltriert. Auf der Schleimhaut stehen höckerige Erhabenheiten, welche die Umwandlungsproducte der Schleimdrüsen darstellen, was auch bei Syphilis vorkommt.

Ferner findet auf entzündlichem Wege auch Perforation nach innen oder aussen statt, wie es auch bei der Einschmelzung des gummösen Infiltrates stattfinden kann. Auf Druck

entleeren die befallenen Partien ein schleimig-eitriges Secret, sowohl aus den Schleimdrüsen als bei Zerfall des Gewebes, geradeso wie bei specifischer Erkrankung.

Die Lymphdrüsen am Unterkiefer sind nicht geschwellt, der ganze Zustand ruft hinsichtlich des Allgemeinbefindens keine Störung hervor. Eine positive Aetiologie ist bis jetzt nicht gefunden.

Ohne nachweisbaren Zusammenhang mit Lues gibt man auch hier Jodkali neben localer Behandlung.

Jedoch ist bei vorliegender Syphilis die Involution, vorausgesetzt, dass es noch nicht zu bleibenden Bindegewebswucherungen und zu elephantiastischen Gebilden, die nur auf operativem Wege behandelt werden können, gekommen ist, unter Jodkali eine langsame, aber sicher progrediente und allmählich zur Heilung führende, während die Erfolge bei der Bälz'schen Krankheit keine sehr grossen sind. Immerhin liegt der Unterschied zwischen beiden fast nur in der eclatanten oder geringen bis ausbleibenden Wirkung einer specifischen Kur.

XIX. Noch zu erwähnen wäre schliesslich die **Perlèche** (auch Pourlèche) der Franzosen. Diese Erkrankung findet man mit Ausnahme bei Lang in den verschiedenen Lehrbüchern und Zeitschriften kaum genannt und doch scheint die Kenntnis derselben recht wichtig zu sein. Denn Fournier (Raymond vide unten) hält die Perlèche vom gerichtlich medicinischen Standpunkte aus für sehr bedeutungsvoll. Da dieselbe nicht nur bei Kindern, sondern auch bei Erwachsenen angetroffen wird, so bietet die Differentialdiagnose manchmal sehr grosse Schwierigkeiten. Er erinnert sich in seiner Eigenschaft als Sachverständiger an einen Fall, den man mit Rücksicht auf seine Localisation an den Lippencommissuren auf eine syphilitische Infection zurückführen wollte, bei welchem es sich aber in Wirklichkeit nur um eine Perlèche handelte.

Der Name kommt von pour und lécher; „pourlécher“ heisst „sich die Lippen lecken“. Eingehendere Studien über diese Krankheit hat Paul Raymond gemacht (Étude clinique et bactério-

logique sur la perlèche. Soc. fr. de derm. et de s. Séance du 18. Mai 1893 ; Annal. de dermat. et de syph. Tome IV, 1893, p. 578). Sein Lehrer Vidal zeigte ihm früher einmal im Hôpital St. Louis einen Fall, welcher aber weder in Frankreich noch im Ausland beschrieben worden ist. Der einzige, welcher sich mit dieser Frage beschäftigt und sein Untersuchungsresultat auch veröffentlicht habe, sei Lemaistre, Prof. an der Med. Schule von Limoges (Journal de la Soc. de méd. de la Haute-Vienne. 1886, p. 55).

Raymond hat in zwei écoles maternelles und in einer Schule mit grösseren Kindern das epidemische Auftreten der Perlèche verfolgen können, war aber auch im Stande, diese Affection bei Erwachsenen, bei ganzen Familien, die Eltern inbegriffen, zu constatieren. Beide Geschlechter werden gleichmässig befallen. Im Sommer ist die Krankheit häufiger als im Winter, vielleicht aus dem Grunde, dass in letzterem der Krankheitserreger weniger leicht wächst und auch dass die Möglichkeit der Infection eine geringere ist.

Die Perlèche ist also eine contagiöse Erkrankung, welche ohne Rücksicht auf das Alter bei Jedermann, hauptsächlich aber bei Kindern, sich entwickeln kann.

Wenn ich aus der Arbeit Raymond's die Hauptpunkte hervorhebe, so ist der Verlauf und die Aetiologie folgendermassen.

Symptomatologie.

I. Im Beginne besteht eine Epidermisalteration an den Lippencommissuren (niemals an der mittleren Lippenpartie) von weisser Farbe und unregelmässiger Erhabenheit, ohne dass es zur Bläschenbildung kommt. —

Epidermismaceration.

Die Affection breitet sich nach oben und unten von den Commissuren (1 mm bis 0,5 cm) aus, gleichsam durch Autoinoculation der sich berührenden Teile, wobei die Epidermis leicht einreisst und abgelöst wird. Das Corium liegt frei. —

Epidermisablösung.

II. Der Prozess schreitet nach Oberfläche und Tiefe vorwärts, wodurch es zu einer Fissur in der Commissurenfalte selbst kommt.

Ueber oder unter dieser tiefen Hauptfissur entstehen manchmal noch zwei oder drei kleinere und seichtere Fissuren. —

Fissurenbildung.

Im Niveau der Hauptfissur liegt nun nach dem Schwunde der oberflächlichen Epithelschichten das Corium frei —

Erosion, oder es entsteht

Krustenbildung oder es kommt zu

weisslichen opalinen Plaques.

III. Im weiteren Verlaufe wird

der freie Lippenrand und die Lippenhaut, niemals aber die Mitte derselben, und auch die Schleimhaut selbst befallen, auf welcher bis zur Wangenschleimhaut weissliche Plaques sich erheben können

oder es kommt

durch secundäre Inoculation in der Umgebung der Primäraffection zu einem roten entzündlichen Hof.

Nach 4 bis 6wöchiger Dauer (Raymond) (14 bis 30 Tage, Lemaistre) tritt spontane Heilung ein, nach welcher an der befallenen Stelle eine weisse, perlmutterartige, glatte Oberfläche zurückbleibt.

Die Perlèche recidiviert sehr leicht und wiederholt dann den gleichen Symptomencyklus.

Der Verlauf ist bei Vermeidung von mechanischen Insulten ein schmerzloser, der Sitz im allgemeinen doppelseitig, die Intensität eine gleichmässige; es kommen jedoch auch einseitige Fälle vor.

Bei Lang (Lehrb. der Hautkrankh. 1902, p. 249) findet sich der Name Angulus infectiosus oder Faulecke.

Nach diesem Autor stellt die Erkrankung eine rhagadenförmige Ulceration am Mundwinkel dar, die sich gegen die Schleimhaut, ja bis zur Wangenschleimhaut fortsetzen kann. Sie ist im wesentlichen eine anders verlaufende ulceröse Folliculitis.

Aetiologisch führt Lang diese Erkrankung auf eine Infection zurück. Nach den Untersuchungen Raymond's ist eine Contagiosität auch nicht in Abrede zu stellen, wie dies aus dem epidemischen Auftreten in Schulen etc. zu ersehen ist. Mithin

muss man auch in den im Krankheitsprozesse aufgefundenen Mikroorganismen einen ursächlichen Factor erblicken.

Raymond konnte aus der Tiefe nach Abhebung der macerierten Epidermis verschiedene Bacterien züchten. Es fand sich constant der Staphylococcus cereus albus, entweder allein oder vergesellschaftet mit dem Staphylococcus aureus, in anderen Fällen aber mit einem Streptococcus, welcher dem schon von Lemaistre gefundenen Streptococcus plicatilis sehr ähnlich ist. Trotzdem ist der erstere nicht als specifischer Erreger der Perlèche anzusprechen. Letztere dürfte nicht nur durch diese Bacterien, sondern auch noch durch irgend andere auf der Haut oder Schleimhaut vorkommende entstehen, ähnlich wie die Impetigo, welche durch verschiedene pyogene Mikroben hervorgerufen werden kann.

Raymond möchte aber bei seinen Fällen und denjenigen Lemaistre's dem Staphylococcus cereus albus und dem Streptococcus Lemaistre die Entstehung der Initialaffection zuschreiben, welche eine nicht entzündliche ist. Denn in diesem Stadium zeigen sich die anderen Bacterien nicht.

Erst in Fissuren- und entzündlichen Stadien entfalten der Staphylococcus aureus und andere Mikroorganismen ihre Wirkung.

Diagnostik.

Differentialdiagnostisch der Lues, speciell der manchmal sehr ähnlichen rhagadierten Papeln der Mundwinkel gegenüber kommen in Betracht:

1. das meist epidemische Auftreten;
2. das constante Freibleiben der Lymphgefässe und Lymphdrüsen;
3. das Localbleiben des Processes;
4. der gänzliche Mangel einer Induration und Infiltration;
5. die Tendenz zu spontaner Heilung;
6. nach der Heilung die Monate lang bestehende weisse, perlmutterartige, glatte Oberfläche an den vorher befallenen Stellen.

Schluss.

I. Fassen wir die Hautkrankheiten, die sich auf den Schleimhäuten der Mundhöhle und der oberen Luftwege wieder finden lassen, im **allgemeinen** zusammen, so ergeben sich nach vorstehenden Ausführungen folgende Schlussfolgerungen:

Das Vorkommen ist ein ziemlich häufiges. Besonders in der neuen Litteratur gibt sich das Bestreben kund, diese Schleimhautaffectionen zu constatieren und zu studieren.

Dieselben können den Hauteruptionen nachfolgen — also secundär, mit ihnen coexistieren oder gleichzeitig entstehen, — homochron, ihnen vorangehen — primär, oder allein, ohne dass die Haut befallen wird, also solitär erscheinen.

Eine grosse Aehnlichkeit mit syphilitischen Produkten kann eine Reihe von Hautkrankheiten in ihren einzelnen Stadien zeigen, besonders wenn sie sich in nicht ganz typischen Formen präsentieren, so z. B. Lichen ruber planus, Erythema exsudativum multiforme, vornehmlich die papulöse Varietät desselben, Erythema nodosum, Psoriasis, Lupus erythematodes, die aus vesiculären und bullösen Grundefflorescenzen hervorgehenden erosiven und ulcerösen Formen, Lupus vulgaris und die Tuberculosis cutis propria.

Die Wahrscheinlichkeit für die Diagnose Lues wird eine noch grössere, wenn derartig zweifelhafte Erscheinungen ihren Sitz, und zwar oft primär, ja sogar solitär, an den Genitalien, ad anum, an der palma manus und planta pedis, sowie an den Beugeseiten der Extremitäten haben.

Noch mehr diagnostischen Irrtümern ist man ausgesetzt, wenn die für Syphilis vielfach pathognostischen indolenten Lymphdrüsenanschwellungen in der Inguinal- und Cervicalgegend dazu kommen.

Nahezu zweifellos aber, specifische Symptome vor sich zu haben, kann es scheinen, wenn vorher, gleichzeitig, nachher mit derartigen pathologischen Affectionen, oder auch ohne solche, solitär, auf den oben genannten Schleimhäuten dem Untersucher Veränderungen zu Gesicht kommen, die ihrem ganzen Habitus nach im allgemeinen nicht nur an verschiedene Prozesse der Syphilis erinnern, sondern die man direct für solche halten kann.

Die Localisation erstreckt sich nahezu auf alle Teile der Schleimhaut der Mundhöhle und oberen Luftwege. Wie wir bei den einzelnen Erkrankungen oben gesehen haben, äussern sich diese Veränderungen ganz verschiedenartig, und zwar in papulösen Formen, Plaques, Erosionen, Ulcerationen, ja sogar in einigen Fällen als Perforationen, in grösseren Knoten und Infiltrationen.

Alle diese Erkrankungsarten auf eine specifische Basis zu stellen, erscheint demnach in hohem Grade naheliegend.

Sehr verwickelt wird die Situation durch die thatsächliche Combination mit einer bestehenden Lues oder dadurch, dass die Anamnese, welche eine frühere syphilitische Infection sicherstellt, die augenblicklichen Erscheinungen mit letzterer in ursächlichen Zusammenhang bringt.

Hinsichtlich der Diagnose muss also die Anamnese mit grosser Vorsicht aufgenommen werden; der Status allein ist massgebend.

Die Diagnose stützt sich auf die genaue Erkennung der Hautefflorescenzen, in den sehr zweifelhaften Fällen auf die histologische Untersuchung einer excidierten Hautpartie, bei den sich nur auf die Schleimhäute localisierenden Erkrankungsformen auf die oben angegebenen jedesmaligen Differentialmerkmale.

In der Hauptsache haben die letzteren den Charakter der einzelnen Primärelemente und deren Evolutionsformen, mit der Massgabe, dass dieselben durch den anatomischen Bau und die physiologischen Eigenschaften der Schleimhaut, im Vergleich zu den Erscheinungen der gleichen Erkrankung auf der Haut, modificiert werden und von den letzteren abweichende Bilder geben.

Dabei ist zu berücksichtigen, dass die Formen ganzer Krankheitsgruppen, wie z. B. der aus den Blasenbildungen entstandenen, einheitliche diagnostische Momente der Lues gegenüber geben können.

Die indolenten Lymphadenitiden sind für die Diagnose Lues nicht absolut ausschlaggebend.

Die allgemeinen, typischen Charakteristica der specifischen Erscheinungen müssen mit Gewissheit ausgeschlossen werden können.

Mitunter kann bei bestehender Möglichkeit, ein kleines Schleimhautstück auszuschneiden, auch die histologische Untersuchung zu Ungunsten der Syphilis die Diagnose sicherstellen.

In einzelnen Fällen, wie z. B. bei der Tuberculose, kann bacteriologisch die Art der Erkrankung erwiesen werden.

Vielleicht ist es der Zukunft vorbehalten, alle Differentialsymptome in ihrem Werte mehr oder minder herabzusetzen durch den möglichen Nachweis des wirklichen Syphiliserregers in den einzelnen Schleimhautaffectionen. Es ist zwar mit der Syphilis schon viel bacteriologisch experimentiert worden. Jedoch scheinen die von Max Joseph und Piorkowski (Berliner med. Ges., Sitz. am 5. III. 1902, Berl. klin. Wochenschr. 1902, No. 13 u. 14 und Deutsche med. Wochenschr. 1902, No. 50—52) bei Syphilitikern im Sperma, im Blute und in specifischen Produkten gefundenen Bacillen im Vergleich zu anderen Versuchen noch die meiste Aussicht zu haben, diese Frage zu lösen. Werden dieselben als alleiniges ätiologisches Fundament mit absoluter Sicherheit nachgewiesen und allerseits anerkannt, so läge darin eine epochemachende

Entdeckung, welche die Differentialdiagnose zwischen der Lues und anderen Erkrankungen sicher stellen würde.

Die definitive Entscheidung liegt zur Zeit aber noch in den Ergebnissen weiterer Prüfungen und Nachprüfungen.

II. Von der allergrössten Bedeutung wäre diese bacteriologische Beweisführung für diejenigen luesähnlichen Prozesse auf den Schleimhäuten, die selbständig auftreten und nicht Teilerscheinungen von typischen Hautkrankheiten sind. Bei der Angina Vincenti, die in ihrem ulcerösen Stadium von der Syphilis schwer unterscheidbar sein kann, ist der Befund der ihr eigenen Bacterien beweiskräftig. Bei den übrigen Affectionen sind diagnostisch die oben angegebenen Charakteristica massgebend.

Bei den besprochenen Erkrankungen ist der Ausschluss von Lues schon deshalb von grösster Bedeutung, weil man einen Patienten durch die fälschliche Diagnose der letzteren psychisch ruinieren kann, während es sich nur um relativ harmlose Leiden handeln kann.

Auf der anderen Seite bietet die sichere Constatierung der Syphilis schwereren Erkrankungen, wie z. B. Tuberculose und Pemphigus, gegenüber, doch die Möglichkeit völliger Heilung.

Namenregister.

Abel 160.
Allen 52.
Andubert 20.
Audry 6. 22. 115. 125. 128. 129.
Augier 131
Auspitz 138.

Baelz 173.
Bäumler 72.
Balzer 23.
Bandler 20.
Barbe 79. 83. 109. 121.
Barker 167.
Basch 4.
Bednař 149. 165.
Beitzke 160.
Bender 4. 33. 43.
Berogszászy 167.
Béringier 22. 128.
Berliner 15. 98.
Berlioz 89.
Bernheim 160.
Besnier 4. 133.
Bettmann 13. 83. 93.
Bidon 173.
Blaschko 98.
Bleibtreu 18.
Block 137.
Bockhart 112.
Boeck 8. 31. 32.
Boër 16.
Bohn 81. 113. 150.
Bosquier 160.
Breda 12. 79. 80. 137.
Brooke 8. 33.
Brocq 127. 128.
Bruhns 55.
Bujwid 162.
Bulkley 109.
Butlin 148. 167. 169. 173.

Capelle 22. 23. 25. 26. 124. 125 127. 128. 131. 132.
Caro 153.
Carow 167.
Carré 18.
Castan 106.
Cavafy 33.
Charter Simonds 18.
Chiari 19. 20. 28. 103. 104. 105. 106. 107.
Clado 160.
Critchett 16. 103.
Crocker 3. 6. 29. 34. 36.
Cros 22. 125. 128.

Dalché 16. 101.
Danielssen 56.
Danlos 32.
Dauber 21.
Demme 80.
Deutschmann 20.
Dietsch 152.
Dieulafoy 89.
van Dremmen 20.
Dreysel 4.
Dubreuilh 4. 6. 7. 22. 24. 25. 26. 34. 125. 127. 128. 129. 130.
Du Castel 24. 27. 124. 127. 128.
Düring 60
Du Mesnil 12. 20. 21. 79. 80. 114. 115. 116.

Eddowes 7.
Edinger 153.
Ehrmann 15. 100.
Emery 12. 84. 88.
Epstein 17. 144.
Erb 48.

Feulard 4. 6. 26. 42. 125. 128.
Finger 56. 79. 81.
Fischer 97.
Flatau 13.
Font y Monteros 152.
Fournier 12. 84. 88. 89. 90. 91. 92. 96. 98. 119. 125. 139. 166. 169. 170. 175.
Fox 23. 111. 128.
Fränkel A. 153.
Fränkel B. 142. 145.
Frèche 4. 7. 34. 36. 42.
Freyche 160.
Fuchs 17. 104.

Galezowski 89.
Galloway 23. 128.
Garcia 17.
Gastrou 112.
Gautier 7. 34 36. 39. 41. 168.
Gerhardt 82.
Glartsché 13. 93.
Glaser 157.
Glawsche 4 7.
Glück 57. 79 81.
Grant 21.
Graul 15.
Graupner 160.
Grouven 108.
Grünwald 168.
Gugenheim 19. 103.
Gunsett 21. 114. 116.

Hajek M. 163.
Hallopeau 2. 4. 5. 7. 9. 10 14. 53. 98. 100. 102. 106. 111. 112. 113. 114. 116 124. 126. 132
Hamacher 4. 8. 31. 33.
Hardy 80.
Hartzell 21.
Hassler 127. 128.
Hebra 18. 56. 60. 119.
Hecht 160.
Henoch 109. 144. 145. 149. 166. 167.
Hermann 147.
Herxheimer 31.
Heryng 18. 162.
Heuss 4.
Hippokrates 149.
Hirschler 20.
Homolle 22. 128.
Hope Grant 21.
Hopmann 70. 71. 72. 155.
Hutchinson 3. 6. 34. 42. 137.

Jarisch 22. 45. 113. 119. 120. 126.
Jessner 146.
Immerwahr 15. 98.
Joseph Max 2. 5. 9. 10. 11. 14. 44. 45. 57. 69. 70. 80. 81. 83. 102. 111. 119. 123. 124. 130. 139. 147. 151. 172. 174. 181.
Irsai 20.
Isambert 142.
Juffinger 139.
Juliusberg 10.
Jullien 151.
Justus 4.
Iversenc 6.

Kaposi 4. 10. 23. 27. 28. 32. 36. 41. 53. 58. 59. 60. 67. 78 80. 102. 104. 106. 109. 110. 111. 115. 119. 121. 124. 125. 133.
Killian 17. 105. 106.
Klemperer 9. 102. 106.
Köbner 3. 31.
König 158.
Kopytowski 32.
Kopp 103.
Kreibich 28. 108. 120.
Krieg 104.
Kronenberg 97. 162.
Kussnitzky 21. 120.

Lämmerhirt 160.
Lamaison 24.
Landgraf 19. 104. 105.

Lang 3. 8. 14. 23. 27. 32. 33. 43. 78. 83. 101. 109. 111. 112. 119. 120. 127. 137. 138. 141. 145. 151. 152. 161. 164. 175. 177.
Lange V. 163.
Lanz 9. 157.
Lasègne 89.
Lassar 22. 24. 125.
Lau 54.
Leegen 120.
Leloir 138.
Lemaistre 176. 177.
Leredde 98. 111. 112. 113. 126.
Lesly Roberts 26.
Lesser 32. 55.
Letulle 157.
Levin 147.
Levinger 154. 155.
Lichtwitz 159.
Lipp 56.
Litten 2. 9.
Lochte 10. 53.
Loeri 16.
Lubliner 162.
Ludwig 20. 101.
Lukasiewicz 4. 10. 11. 42. 54. 74.
Lustgarten 23.

Mackenzie 3.
Mackenzie Morell 156. 157.
Mader 106.
Malischew 10.
Mandelstamm 16. 18. 103. 105. 107.
Marty 23.
Marx 7. 8. 20. 34. 41. 114. 115. 116.
Massei 136. 137.
Mayor 3. 6.
Meissner 70.
Méneau 127. 128.
Menzel 19. 103.
Mertens 18. 101. 103.
Mesnard 17.
Mibelli 167. 168.
Michaëlis 9.
Michelson 143.
Millard 12. 79.
Moeller 172.
Molyscheff 10. 53.
Mracek 60. 80. 81. 173 174.

Neisser 81.
Neumann 3. 17. 29 56. 57. 70. 101. 146.
Nielsen 121.

Page 8. 9. 34.
Parrot 167.
Passet 145.
Penrose 18.
Petrini 23. 127.
Philipson 23. 127.
Piffara 124.
Pincus 8. 32.
Piorkowski 181.
Plumbe 119.
Polotebnoff 12. 79. 120.
Pospelow 3. 12. 34. 44. 79. 80. 120.
Poutry 3. 6.
Pringle 5.

Quinquaud 24.

Radcliffe Crocker 29.
Raoul 159. 160.
Raviart 100.
Raymond 175. 176. 177. 178.
Richards 18. 106.
Riehl 16. 17.
Rille 21. 116. 126.
Roberts 26. 128.
Rollet 18.
Rosenthal 83.

Saalfeld 4. 33.
Sabrazès 4. 159 160.
Sachsalber 20.
Sack 120.
Sacquépée 160.
Samuel 119.
Schäffer 74.
Schech 28. 46. 59. 72. 82. 83. 94. 138. 142. 146. 147. 148. 156. 157. 163. 164. 165. 166. 167. 168. 169. 171. 172
Schmidt Mor. 20. 34. 110. 137. 138. 154.

Schneider 160.
Schötz 10. 59.
Schröder 7.
Schrötter 17.
Schütz 21.
Schumacher 147.
Schwimmer 171.
v. Sehlen 20. 110.
Seifert 18. 21. 91. 116. 136. 137. 142. 169. 170.
Semon 16. 103. 136.
Sevestre 112.
Shepherd 99.
Sherwel 26. 125. 128.
Siegel 162.
Simonds 18.
Sobolotski 10.
Sommerbrodt 147.
Spire 28.
Steinhardt 15. 101.
Sternberg 109.
Sticker 137.
Stobwasser 6. 7. 9. 31. 34. 36 41.
v. Stöcklin 160.
Störk 169.
Strümpell 156.
Szadok 98.

Tanturri 56.
Tartenson 147.
Thibierge 3. 6. 34. 36. 89.
Thimm 174.
Thiń 23.
Thiry 159. 160.
Tillmanns 170.
Tonnell 100.
Touton 4.
Trautmann 2. 15. 16. 57. 174.
Turner 10.

Ullmann 119.
Unna 45. 113. 173.

Verneuil 160.
Vidal 23. 126. 127. 128. 165.
Vincent 159. 160.
Virchow 169.
v. Volkmann 137. 173.

Watten 70.
Welander 148.
West 22.
White 80.
Wilson 3. 112.
Wolff 60. 80. 81.

Zarubin 5.
Zeissl H. 20. 103. 151. 156.
Ziehen 153.
Zuckerkandl 163.
Zwillinger 20.

Sachregister.

Acne cachecticorum 157.
Altersgrenze bei Lich. r. 32; bei Eryth. exs. m. 55.
Amygdalites ulcéro-membraneuses chancriformes 160.
Anginen 150.
Angina cachect. 157.
— catarrh. 153.
— diphteroid. 160.
— eroso-membr. 158.
— follicular. 156.
— herpetica 87.
— mercurial. 157.
— necrotica 156.
— Streptococcen, acute ulceroese 157.
— syphilitica 153. 70. 170.
— ulcerosa Mackenzie 156.
— ulcero-membran. 158.
— Vincenti 159.
Angulus infectiosus 177.
Annulus migrans 167.
Antimercurialisten 147.
Antipyrin Litt. 15. 98. Verw. mit Lues 98. Sympt. u. Diagn. 99.
Aphthen (Bednař'sche) 149. 165.
Aphthoese Schleimhautgeschwüre 145. 146.
Arsentherapie bei Lich. rub. pl. 33. 43.
Atrophische Enantheme 123.
Atrophie, glatte, bei Lup. eryth. 123. 126.
Bacillus fusiformis 159. Bacillen bei Syphilis 181.
Bälz'sche Krankheit 173.
Balanoposthitis psoriatica 121.
Bednař'sche Aphthen 149. 165.
Benignes Pharynxgeschwür 162.
Catarrhal. Geschwüre 169.
Causalnexus zwischen Lues und Eryth. exs. m. 58.
— und Herpes rec. 92.

Cheilitis glandul. apostem. 173.
Compressen, heisse, bei Lichen r. 44.
Condylomat. acuminat. 117.

Dentäre Geschwüre 166.
Dentitionsgeschwüre 165.
Dermatite pustuloese 116.
Desquamation épitheliale de la langue 167.
Diagnostik: bei Antipyrinintox. 99. Eccem 110.
Eryth. exs. m. 66. Eryth. nodos. 80. Herpes 94.
Impetigo 113. Impetigo herpet. 117.
Lichen rub. 43. Lupus eryth. 132. Lupus vulg. 139.
Medicinalintox. 99. Pemphigus 107. Psoriasis 121.
Tuberculose 142.
Drüsenanschwellungen bei Eryth. exs. m. 54. 69.
Herpes 89. Impetigo contag. 111. Impet. herp. 115.
Lichen rub. 33. Lupus eryth. 125. Stomat. ulcer. 148.

Eccema. 2. Litt. 20. **108.** Verwechsl. mit Lues 108.
Symptom. 109. Diagnostik 110.
Eccema syphilit. 108. 138.
Erosionen 53. (bei Antipyrinintox. 98. — **169.**) bei Eryth. exs. m. 64. 74.
Herpes 85. 86. 88. 90. 91.
Erosive Geschwüre 169.
Eruptionsfieber bei Syphilis 151.
Erythema exsud. mult. 2. — Litt. 9. — stat. Tabelle 11. — **53.** Verwechsl.
mit Lues 53. — bei Luetischen 56. — Symptom 59. — Haut 61. —
Grundelement 61. — Schleimhaut 163. — Diagnostik 66. — Haut 66. —
Histologie 69. — Localis. der Plaques 73.
Erythema nodosum 2. — Litt. 11. — **78.** Verwechsl. mit Lues 78.
Symptom. 79. Diagnost. 80.
Erythema syphil. 70.
Exfoliatio linguae areata 167.

Faulecke 177.
Fieber bei Syphilis 150.
Folliculargeschwüre 150. **170.**
Follicularvereiterung 156.
Folliculitis cachecticorum 157.

Gangraen bei Antipyrinintox. 99; bei Eryth. exs. m. 65; bei Eryth. nod. 80; bei
Stomat. ulceros. 148.
Geschwüre vide Ulcerationen.
Glossitis cachectica 157. **168.**
Glossitis superfic. Möller 172.
Granulationen bei Eryth. exs. m. 65.
Gummi 80.
Herpes 2. — Litt. 12.
circinat. 97. — genital. 97. — gestationis 116. — Iris 97. recidivans **83.**
Verwechsl. mit Lues 83. Symptom. 84. Diagnost. 94.

Histologie bei Eryth. exs. m. 69; bei Eryth. nod. 80; Impet. herp. 117: der Lichenpapel 45; Lupus eryth. 131; Pemphigus 108; syph. Papel 45.

Ichthyosis linguae 119.
Idiopathische Schleimhautgeschwüre der Zunge 167.
Impetigo 111. 178. J. Bockharti 2. **112.** I. contag. 2. **111.** I. herpetif. 2. — Litt. 20. — **114.** I. vulg. 2. **113.**
Induration bei Eryth. exs. m. 54. — bei Herpes 88. — bei Lup. eryth. 133.
Infiltration der Schleimhaut bei Eryth. exs. m. 68: bei Lichen r. 52. —
Invasionsfieber, syph. 151.

Keratosis linguae 119.
Keratosis mucosae oris luet. 48. 50. 171.
Knötchen bei Eryth. exs. mult. 65.

Landkartenzunge 157. **167.** Different. Diagn. mit Gloss. Möller 172.
Larynx. Lichen r. 41. Eryth. exs. m. 59. 60.
Leukoplakie 119. 120. 123. **171.**
Lichen ruber planus 2. — Litt. 3. — stat Tab. 8. — **31.** Verwechsl. mit Lues 31. Symptom. 34. Lichenpapel 35. — Entsteh. der Plaques 35. Formen 36. Entwickl. des Zungenlichen 39. Localis. 40. Entw. der Schleimh. plaques 40. Diagnostik 43. Haut 43. Histologie der Papel 45.
Lichen urticatus und Syph. 57.
Lingua geographica 157. **167.**
Lues Erosionen 74; Fieber 150; Gummi 80. 81. 82; Hautgeschwür 78; Hirnsyphilis 153; Lupus syph. 138; Papeln 44 45. 56. 75; Plaques muqueuses 49. 53. 72. 73. 91; Plaquesnarben 48. 50; Psorias. syph. 121; Pustel 112; Roseola 98.
Verwechslung mit Antipyrinintox. 98; mit Eccema 108; Eryth. exsud. m. 53; mit Eryth. nodos. 79; Herpes 83. — Impetigo 112 ff.; Imp. herp. 114; Lichen r. 31; Lup. eryth. 123; Lup. vulg. 137; Pemphigus 101; Psoriasis 121; Tuberculose 141.
Lupus erythemat. 2. — Litt. 22. — stat. Tab. 27. — **123.** Verwechsl. mit Lues 123. L. e. discoid. et dissem. 124. Sympt. 126. Histologie 131. Localis. 131. Diagnost. 132. Aetiol. 132.
Lupus syphilit. 138.
Lupus vulgaris 2. — Litt. 27. — **136.** Verwechsl. mit Lues 137. Sympt. 139. Diagnost. 139.

Makrocheilie 174.
Maul- und Klauenseuche 161.
Medicinalintox. 2. — Litt. 15. — **98.**
Milienartige Knötchen in der Raphe 144.
Mundwässer 111.
Myxadenitis labialis 173.

Necrose der unt. Muschel bei Pemphigus 104.

Palma man. bei Erym. e. m. 54. 68; bei Lichen r. 33.

Papillitis chron. Vanlair 168.
Papuloese Enantheme 31. — Eryth. exs m. 75.
Parakeratose 119.
Pemphigus. 2. — Litt. 16 — **101.** Verw. mit Lues 101. Sympt. 105. Diagnost. 107
Penis, Lichen 33. 44.
Perforation bei Pemphigus 104. — bei Myxad. lab. 174.
Perlèche, Pourlèche 175.
Pertussisgeschwüre 166.
Pharynxgeschwür, benignes 162.
Phlykténose streptogène 113.
Phthiriasis 112.
Planta pedis. Lichen 33. — Eryth. exs. m. 54. 68.
Plaques bei Lichen r. 35. 36. — Eryth. exs. m. 64. Herpes 83. 91. Imp. herp. 115.
— flüchtige, gutartige der Zunge 167.
— lisses 119.
— muqueuses 49. 53. 72 73. Localis. 72. 95.
Plaquesnarben, luet. 48. 50. 171.
Pseudoherpes 97.
Psoriasis oris, linguae 119.
Psoriasis vulgaris 2. — Litt. 21. — **119.** Verwechsl. mit Lues 121. Balanoposthitis psor. 121.
Pustel, nicht syphil. 111.
— syphil. 112.
Pyodermite 112.

Quecksilbereinwirk. auf die Haut 58.

Recidive bei Schleimhautlichen 42.

Scrotum, Lichen 33.
Schleimhautgeschwüre, idiop. der Zunge 167.
Schleimhaut, Eryth. exs. m. 63. 70; Lichen r. 34.
Spirillen bei Angina Vincenti 160.
Staphylococcus pyogenes — aureus 112. 178; albus 112; cereus albus 178 citreus 145.
Staphylocoxia 112.
Stomacace s. Stomat. ulceros. **148.** 158. 162.
Stomatitis aphthosa 145; aphthosa epizoötica 161; chron. squam. Winternitz 171; materna 145; mercurialis 146; ulcerosa s. Stomacace 148; uterina 145.
Streptococcen 113. 157. 178 monomorph. 162. plicatilis 178.
Structur der Lichenpapel 47.

Tinea tonsurans 167.
Tonsillen, Lichen 40. 41.
Traumat. Ulcerat. 167.
Trichophyton 111.
Tuberculose 2. — Litt. 28. **136.** 141. Diagn. 142.
Tylosis linguae 119.

Ulcerationen bei Anginen 156 ff.; aphthoese 145; bei Bednar'schen Aphthen 150; catarrhal. 169; Eccem 110. Enantheme 136; erosive 169; bei Eryth. exs. m. 64. 76. 78; bei Eryth. nod. 80; Folliculäre 150. 170; Herpes 93; 94; Lichen r. 33; Maul- und Klauens. 162; Myxad. lab. 174; Pemphigus 104; Pertussis 166; Pharynxgeschwür, benignes 162; Stomat. aphth. 145; Stomat. mercur. 146; Stomat. ulceros. 148; Tuberculose 142; von den Zähnen abhäng. 165.
Ulcus molle und Herpes 95.
Urethritis herpetica 90.
Urethra, Lichen 33.

Verwachsungen bei Pemphigus 103. 108.

Wandernde Flecken 167.
Wandering rash. 167.

Druckfehler.

Seite 112 lies Phthiriasis statt Phthyriasis.

Druck von Rud. Bechtold & Comp.
Wiesbaden.

27.D.311.
Zur Differentialdiagnose von De1903
Countway Library BEW3767
3 2044 046 089 496

27.D.311.
Zur Differentialdiagnose von De1903
Countway Library BEW3767
3 2044 046 089 496